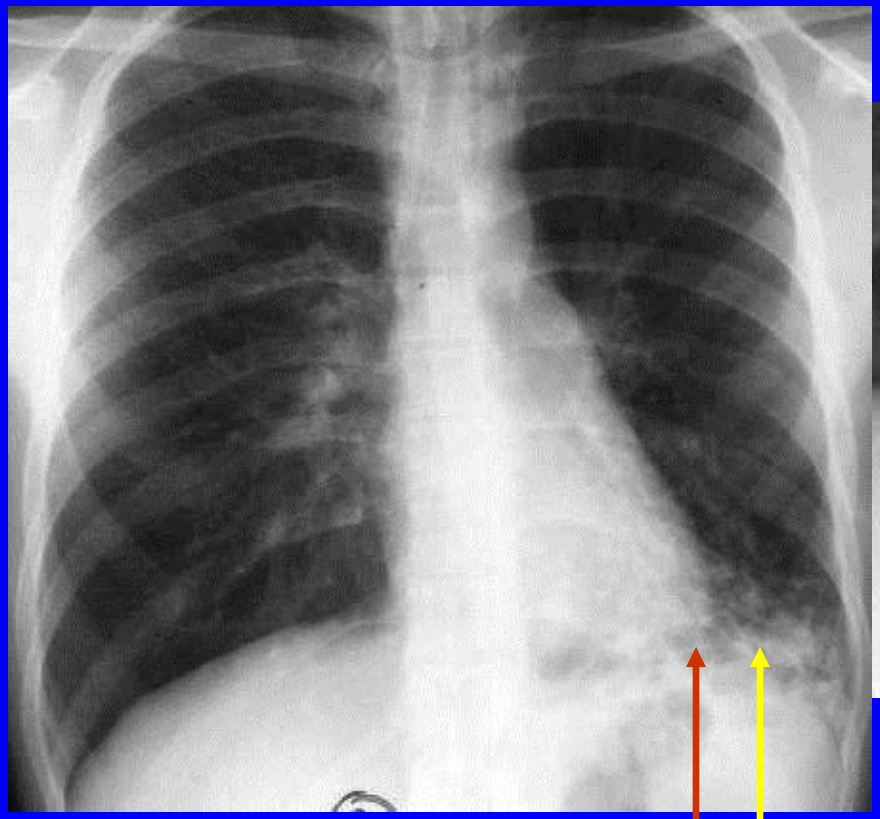

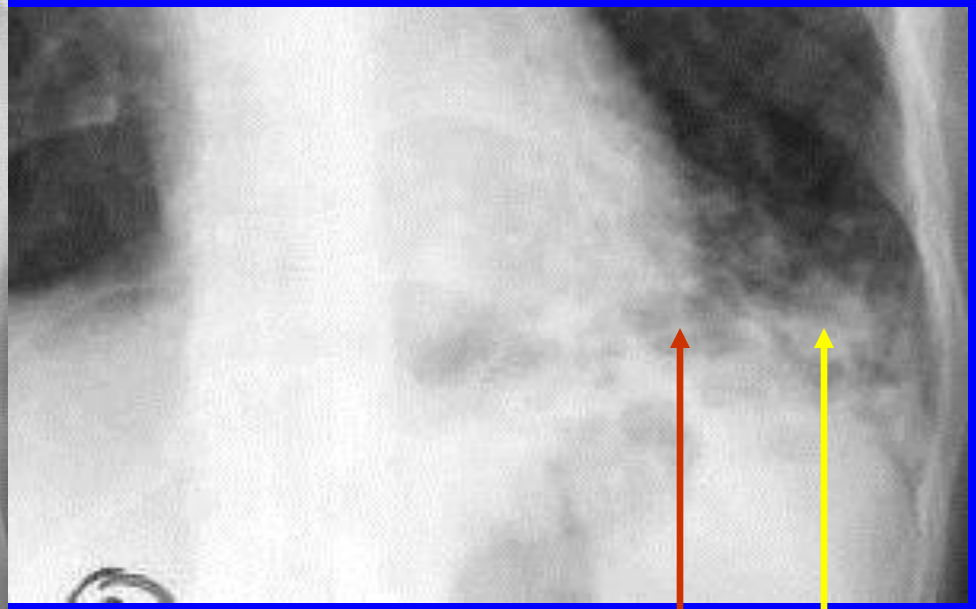

**Opacités rétractiles de la base pulmonaire gauche (➔)**

**Clartés aréolaires au sain des opacités (➔) en rapport avec des foyers de dilatation bronchique (DDB)**

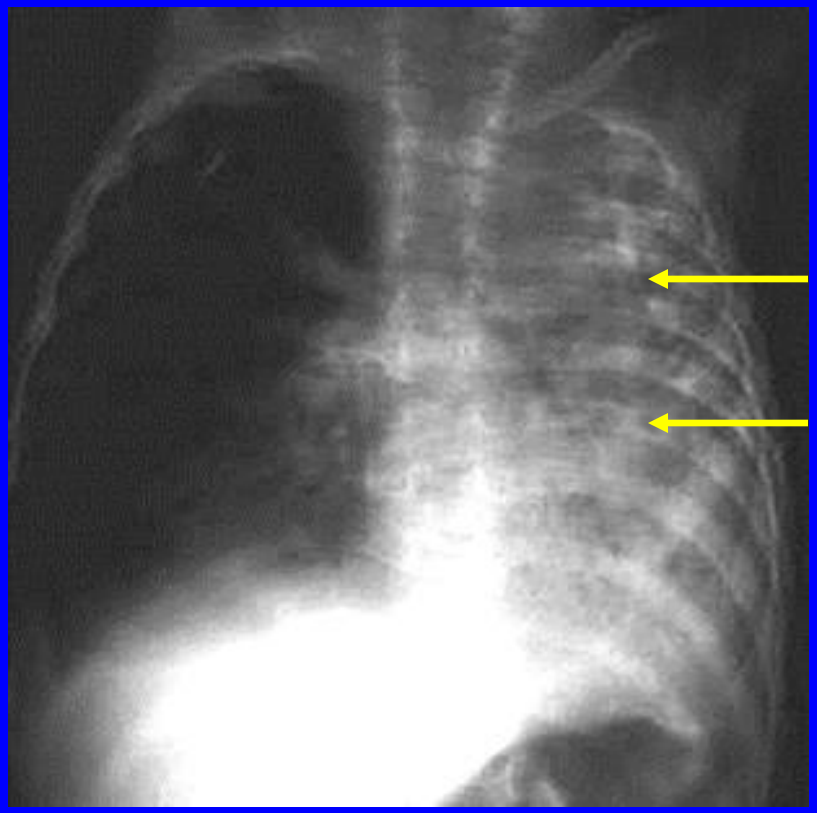

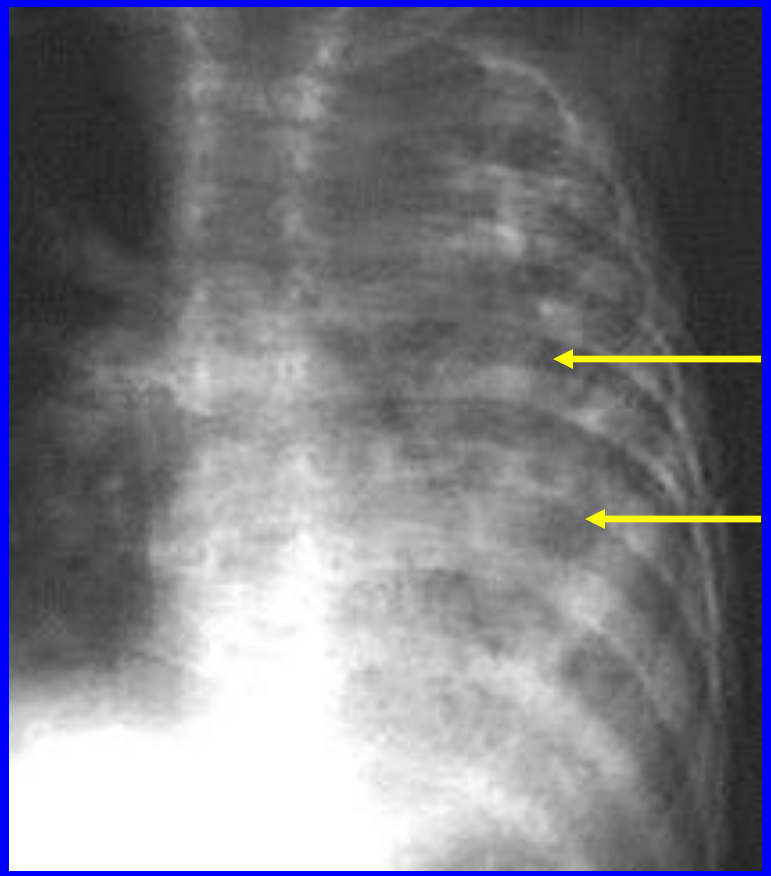

**Images claires multiples du poumon gauche (➔) en rapport avec des foyers de DDB avec hypertrophie compensatrice du poumon droit**

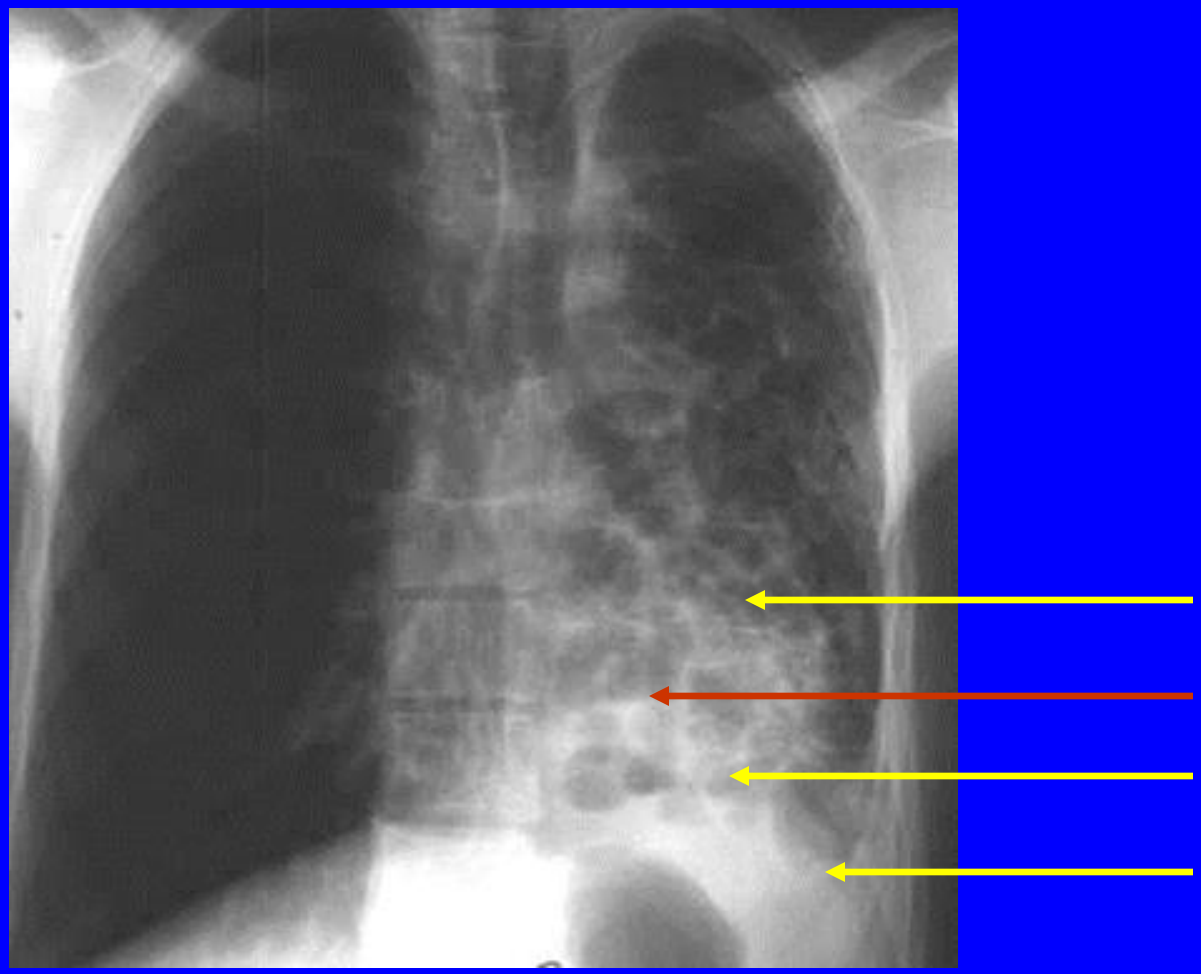

**Grosses images claires de la base pulmonaire gauche en rapport avec des foyers de DDB kystiques (➔)**

**Niveau hydro-aérique au sein d'un foyer de dilatation bronchique (➔)**

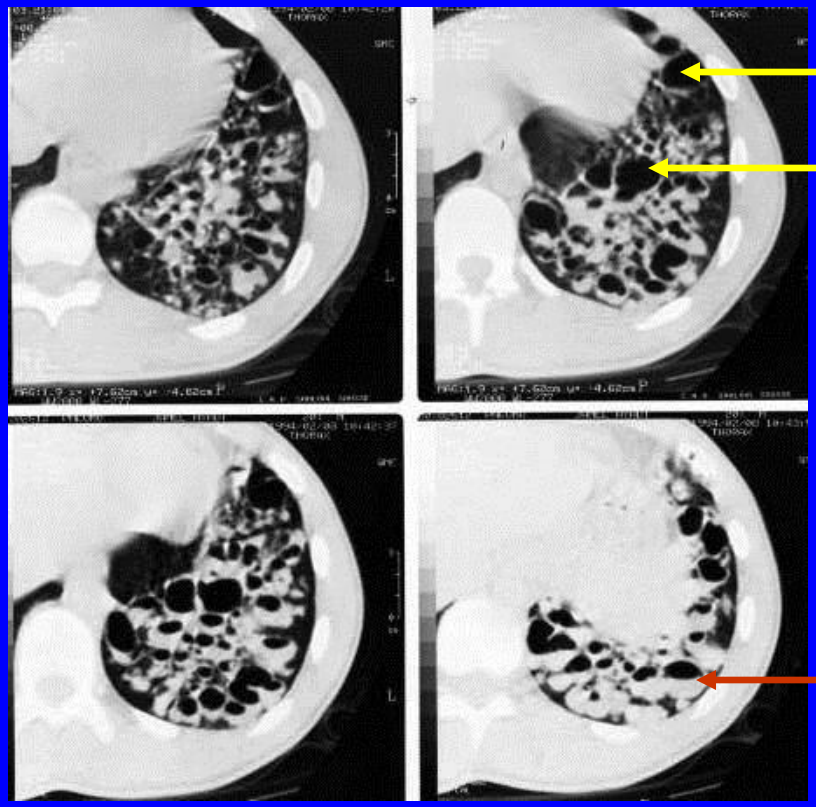

**La TDM est la meilleure technique radiologique pour le diagnostic positif de la DDB, le diagnostic topographique, la détermination du type de la DDB et la recherche de complications associées**

**Coupes TDM de la base pulmonaire gauche montrant les foyers de DDB**

**Elles contiennent par endroit des niveaux hydro-aériques**

# SYNDROME BRONCHIQUE

## TROUBLES DE LA VENTILATION DE TYPE COLLAPSUS

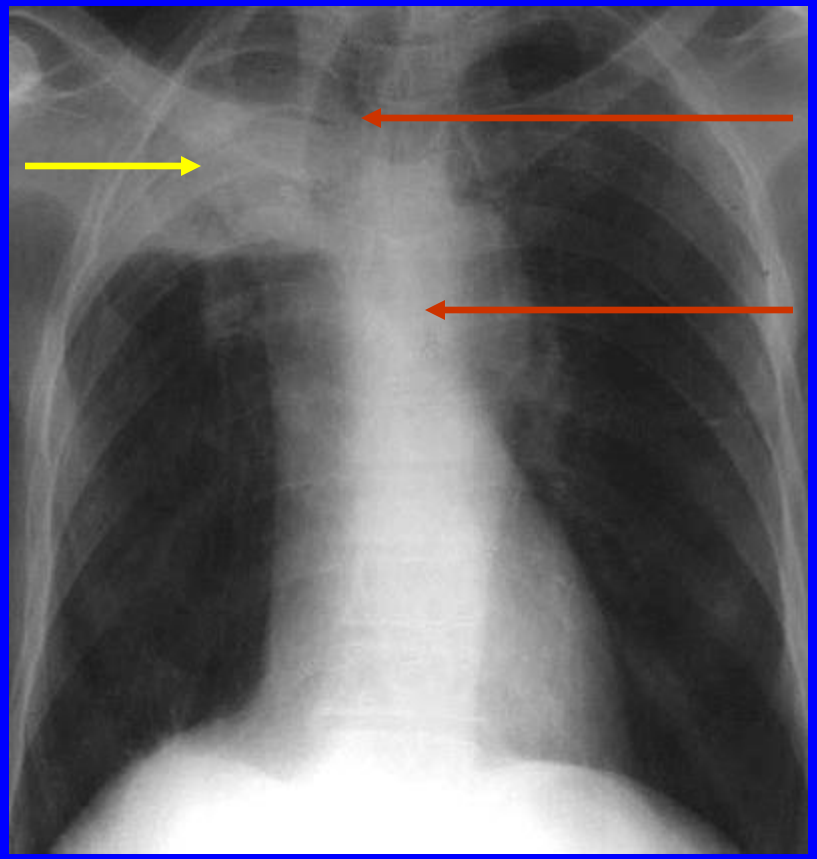

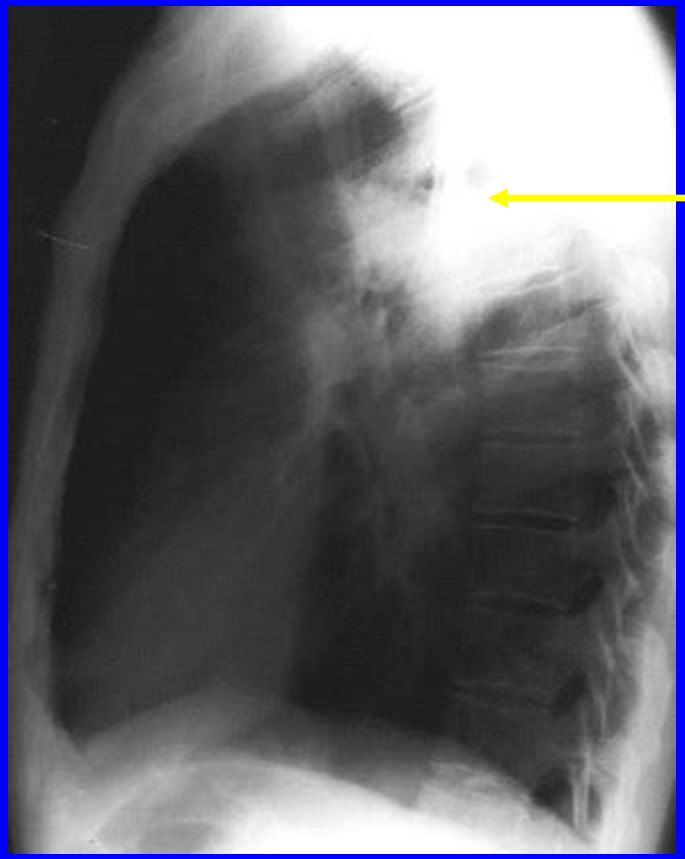

**Opacité systématisée segmentaire supérieure droite**

**Déplacement de la trachée et de l'arbre bronchique vers le côté pathologique**

# Atélectasie segmentaire lobaire supérieure droite

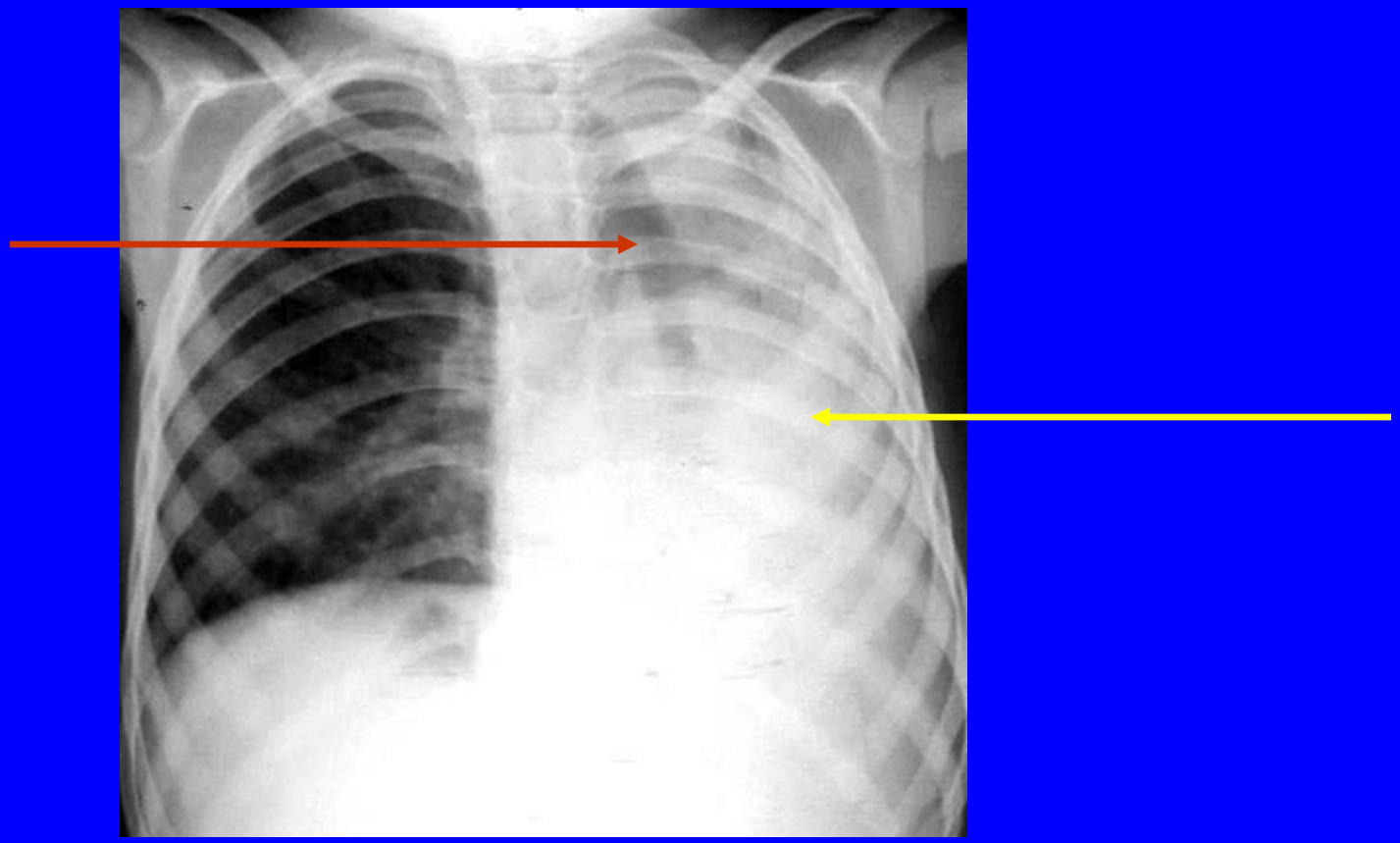

**Opacité de l'hémichamp pulmonaire gauche**

**Déplacement de la trachée et du reste du médiastin vers le côté pathologique**

# Atélectasie totale du poumon gauche

# 2 opacités totales de l'hémithorax gauche d'origines différentes

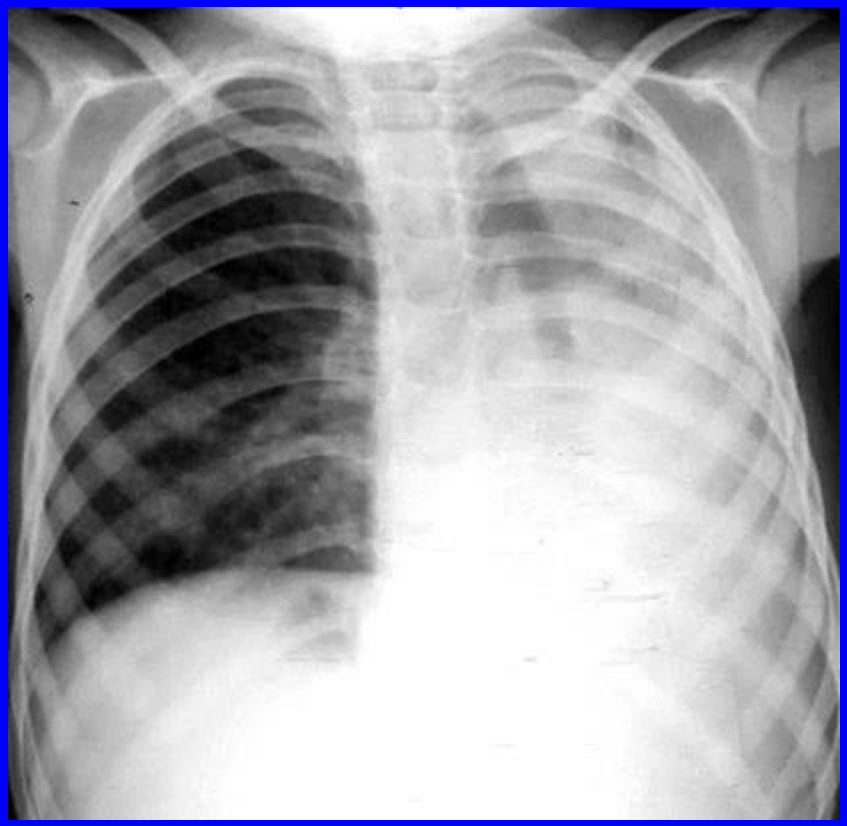

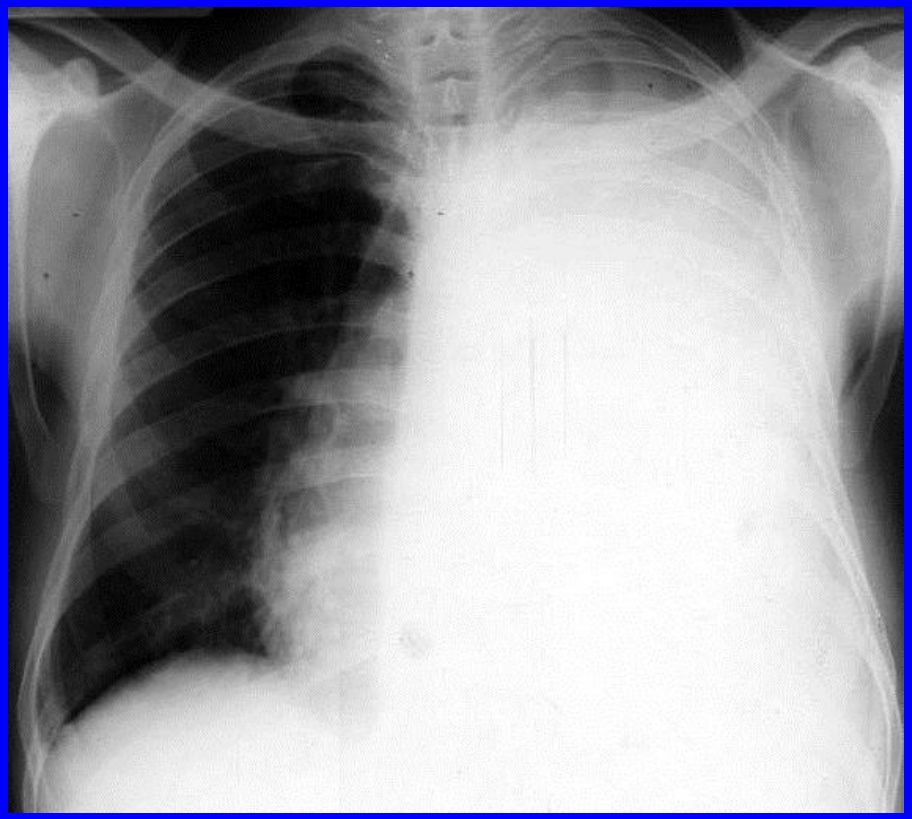

**Opacité du poumon gauche avec <u>attraction du médiastin vers le côté pathologique</u>:**

**atélectasie**

**Opacité du poumon gauche avec <u>refoulement du médiastin vers le côté sain</u>:**

**pleurésie**

# SYNDROME BRONCHIQUE

## PIEGEAGE D'AIR

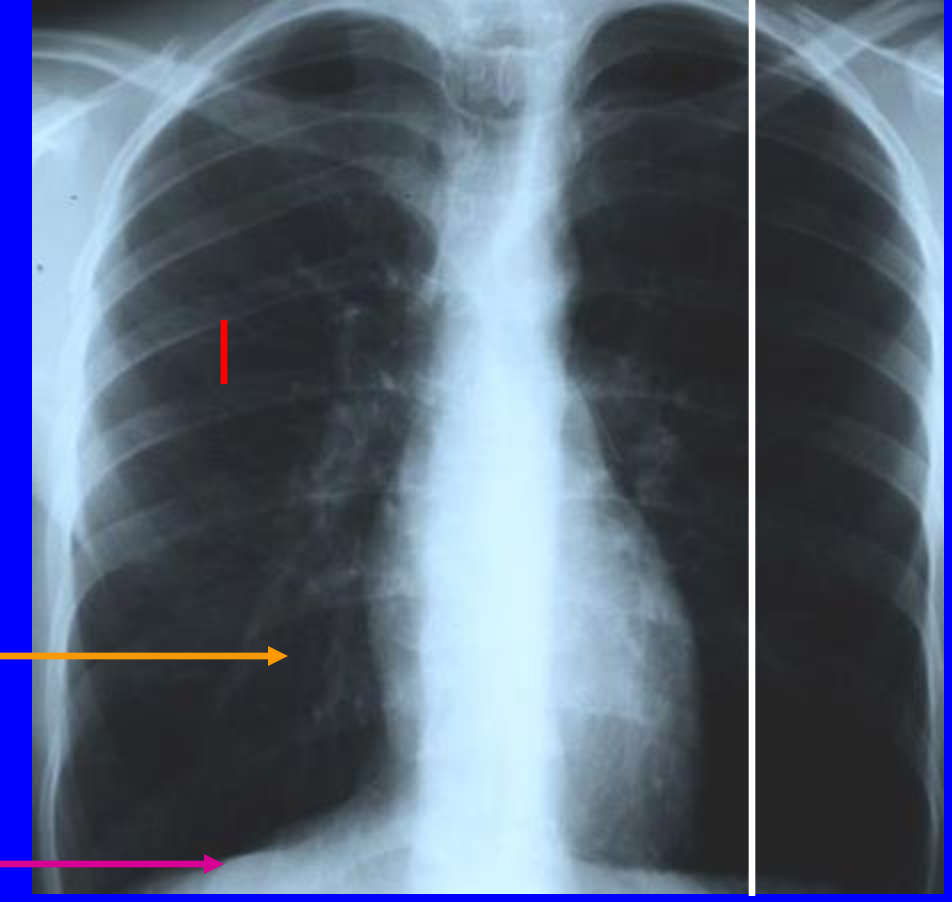

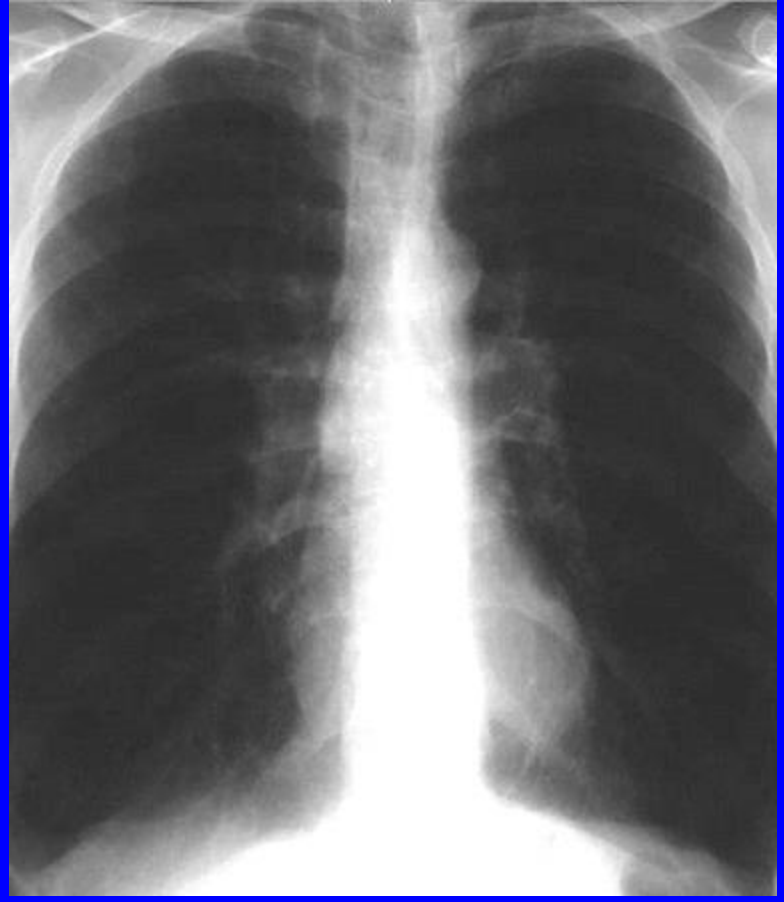

**Augmentation importante de la transparence pulmonaire avec:**

***raréfaction de la trame broncho-vasculaire**

***élargissement des espaces intercostaux**

***aplatissement des coupoles diaphragmatiques**

**poumons emphysémateux**

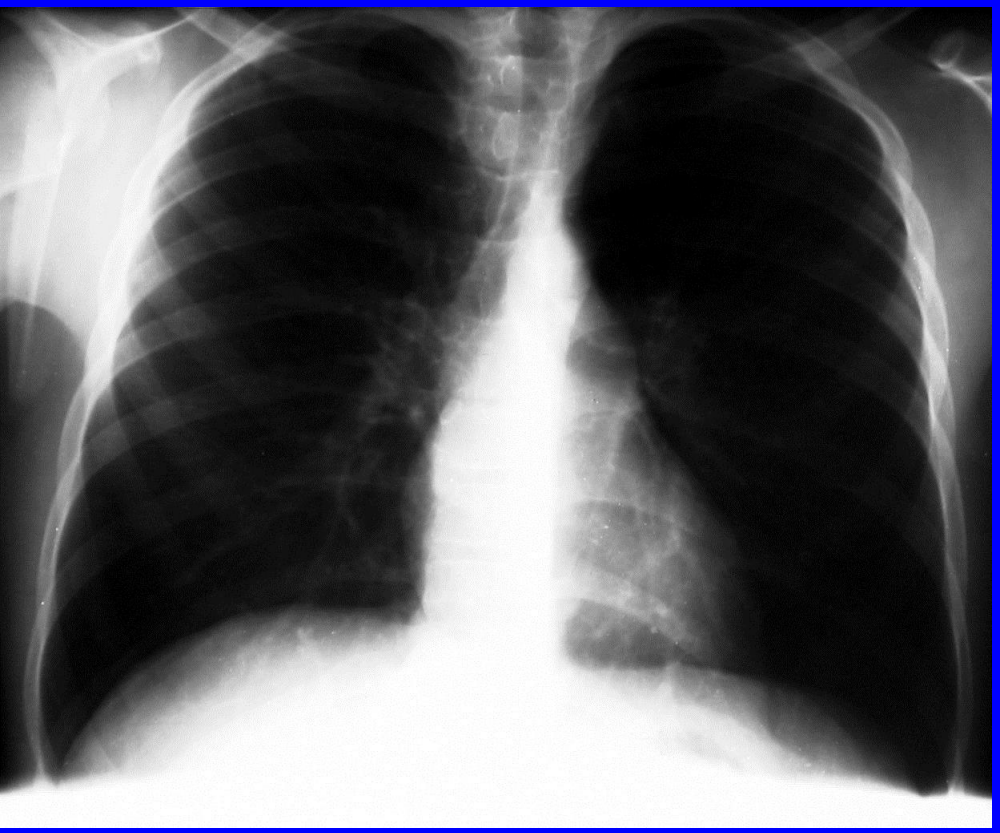

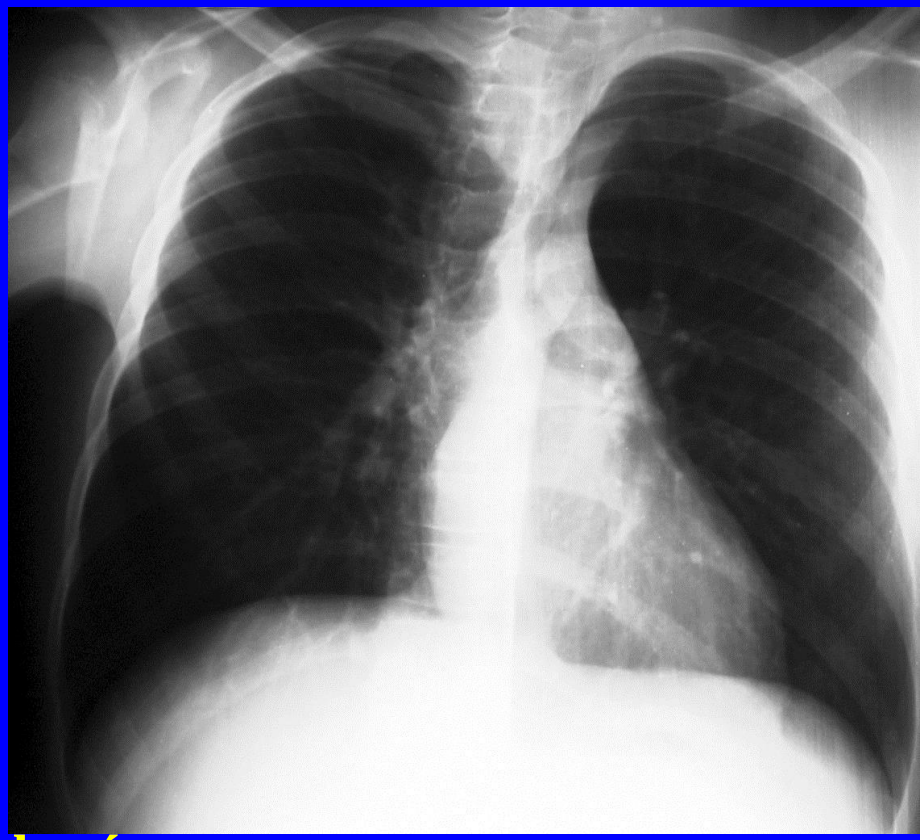

**Poumons emphysémateux**

**Inspiration** **Expiration**

**Absence de variations importantes entre les 2 clichés:**

***persistance de l'hypertransparence pulmonaire**

***persistance de la distension**

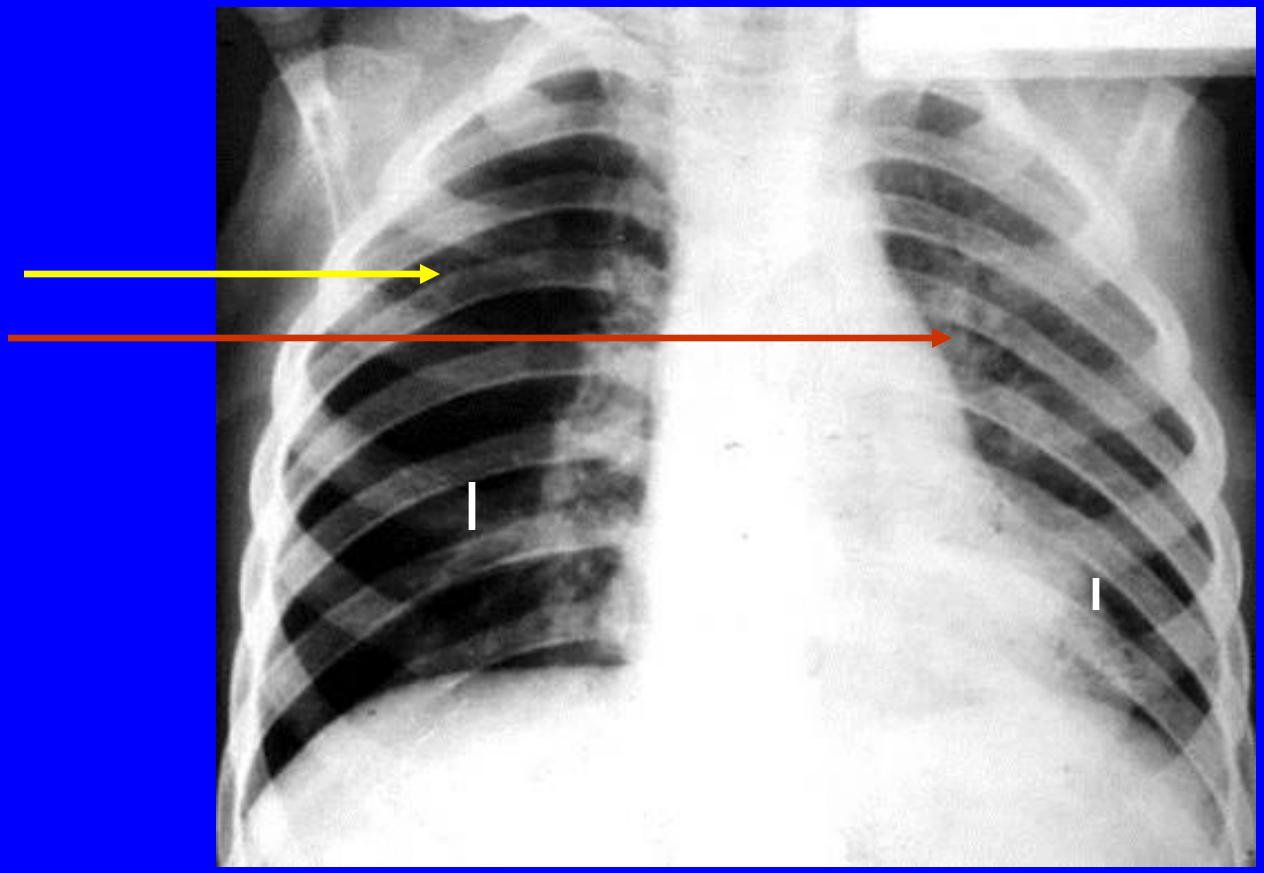

**Hyperclarté et distension du poumon droit**

**Déplacement du médiastin vers le côté sain**

**Emphysème obstructif droit par corps étranger des voies aériennes supérieures**

# SYNDROME PARENCHYMATEUX

# SYNDROME PARENCHYMATEUX

## NODULES PULMONAIRES

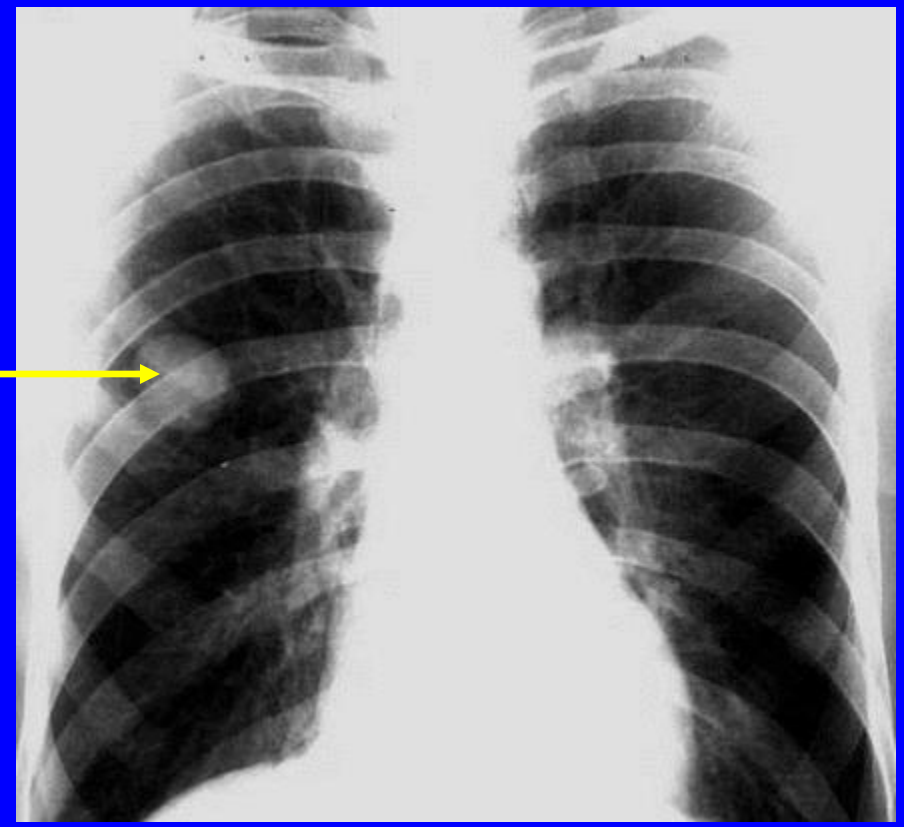

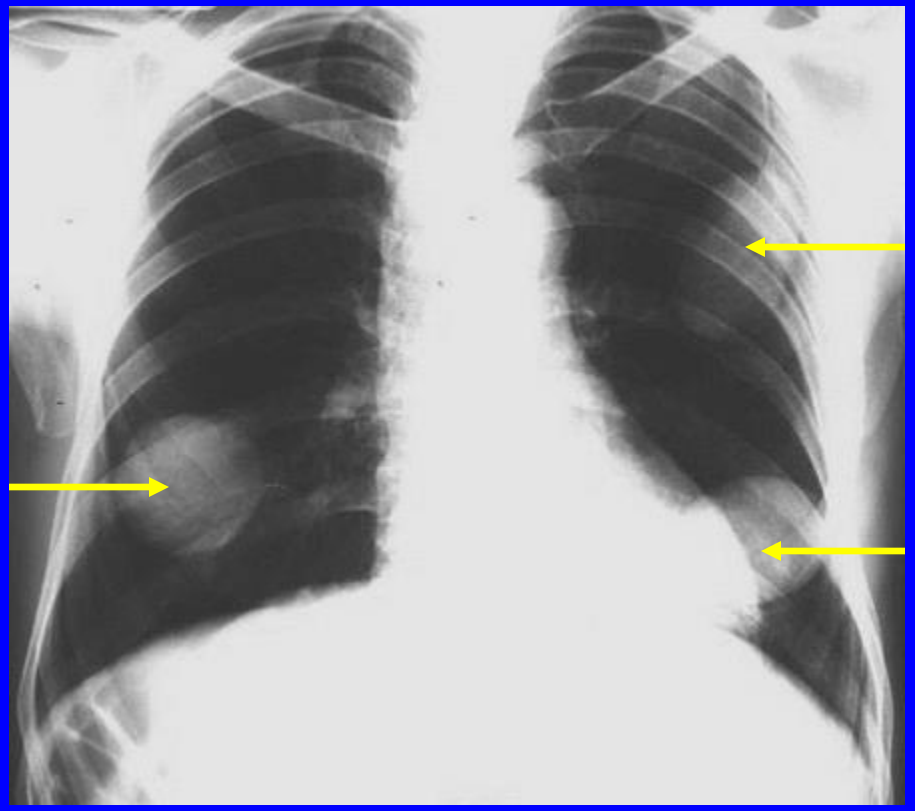

**Opacité ronde homogène droite en rapport avec un nodule pulmonaire**

**Opacités rondes homogènes bilatérales en rapport avec des nodules pulmonaires multiples**

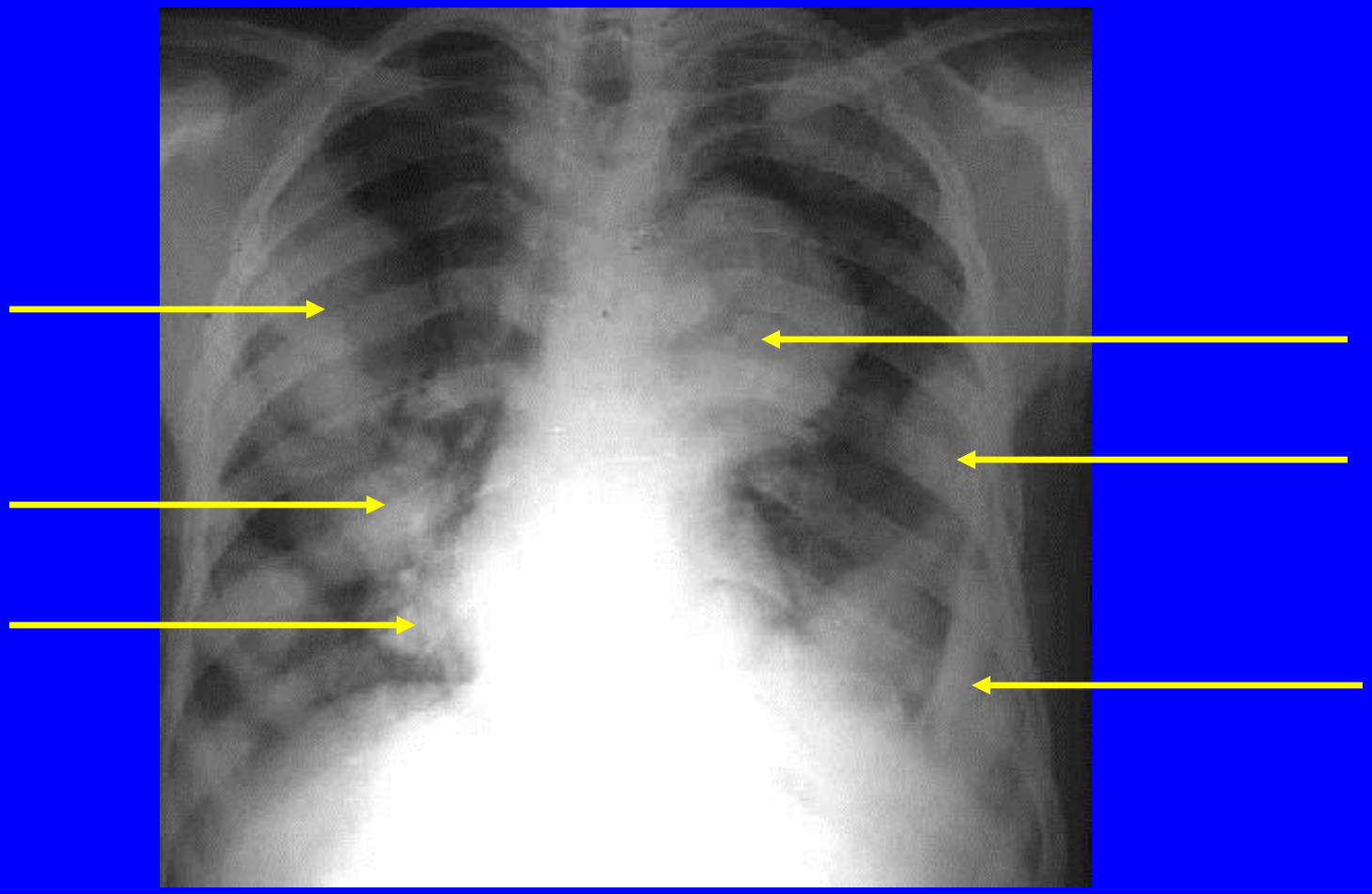

**Multiples opacités rondes pulmonaires de taille variable bilatérales réalisant une image classique en « lâcher de ballons »**

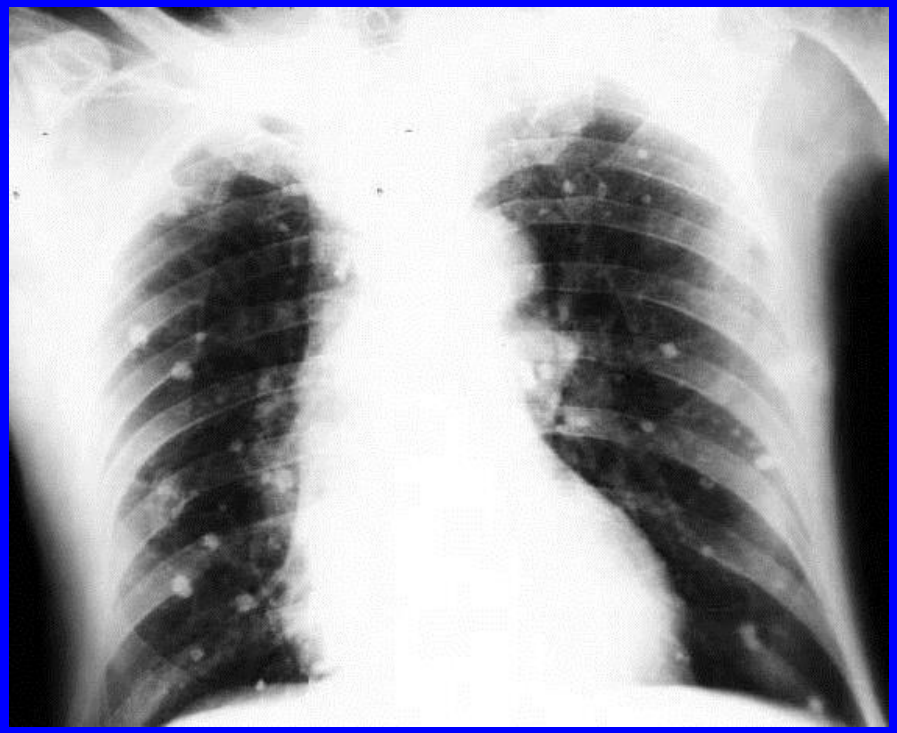

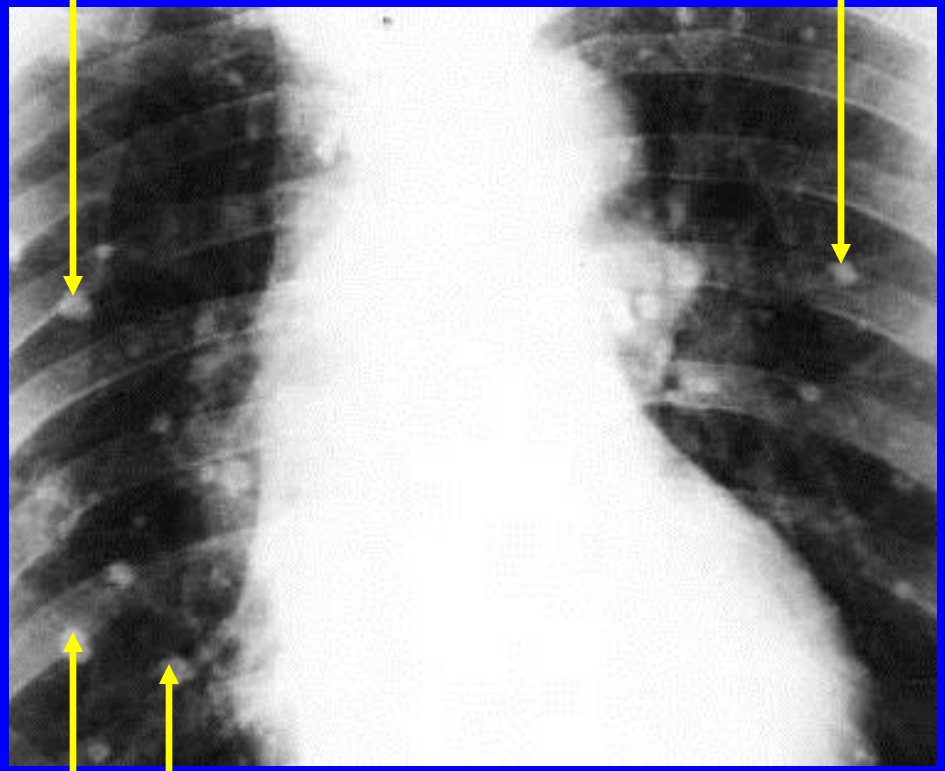

**Nodules pulmonaires multiples et bilatéraux de tonalité calcique**

# SYNDROME PARENCHYMATEUX

## NODULES PULMONAIRES
## EXCAVES

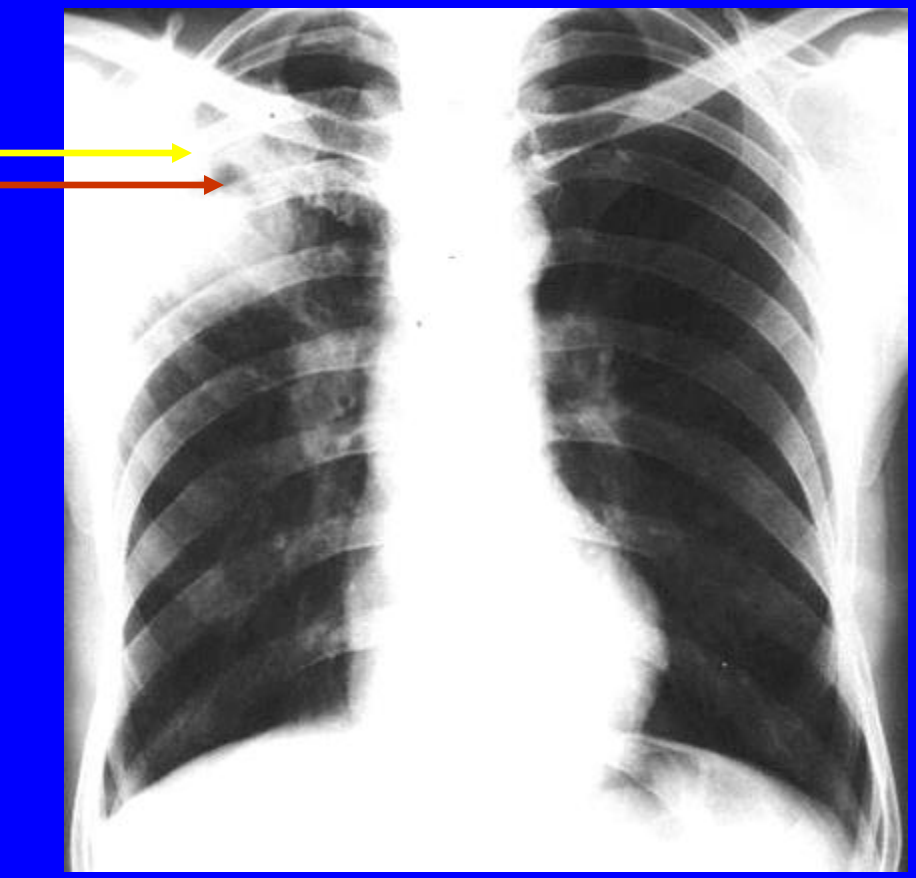

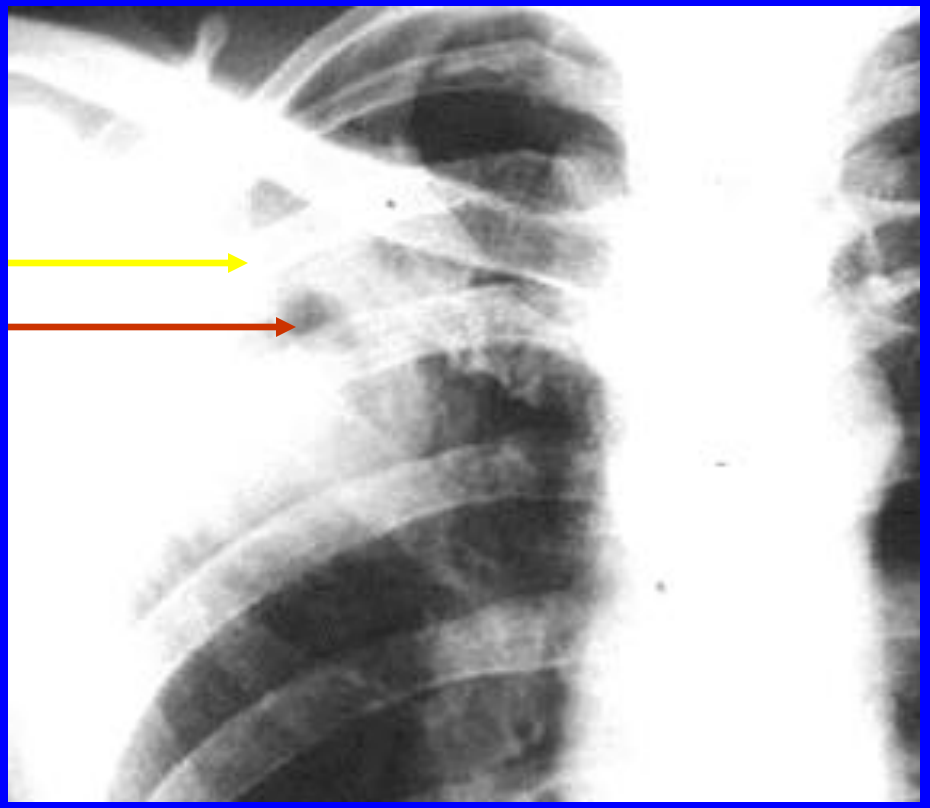

**Opacité du sommet droit (➔)**

**Clarté centrale au sein de l'opacité avec niveau hydro-aérique (➔)**

**Opacité excavée du sommet droit**

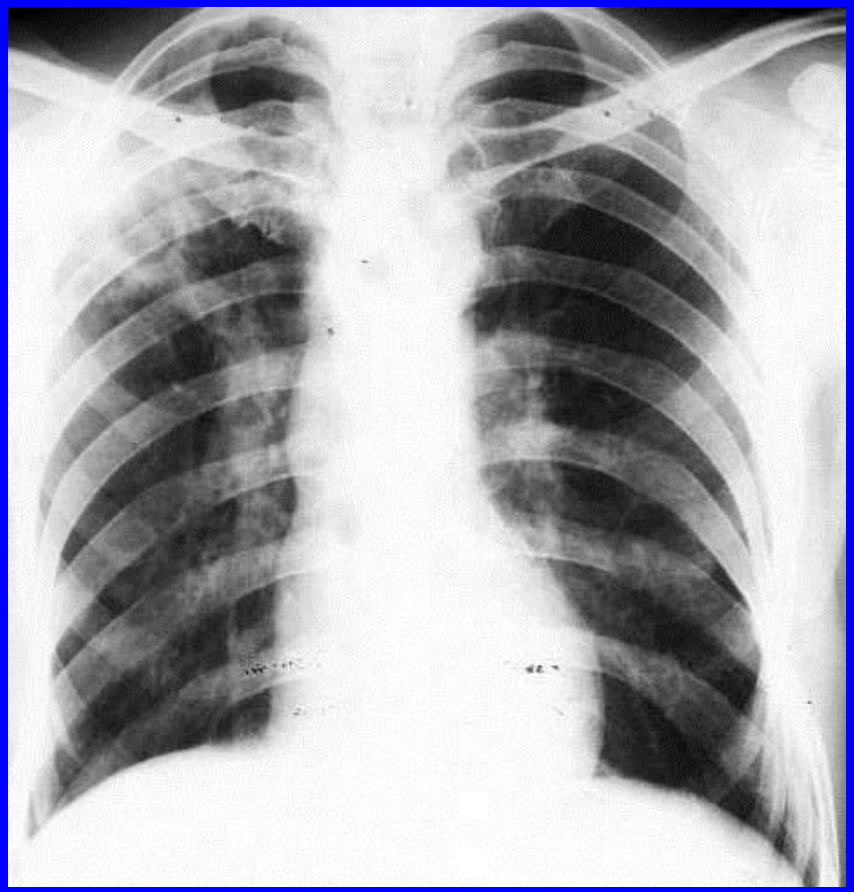

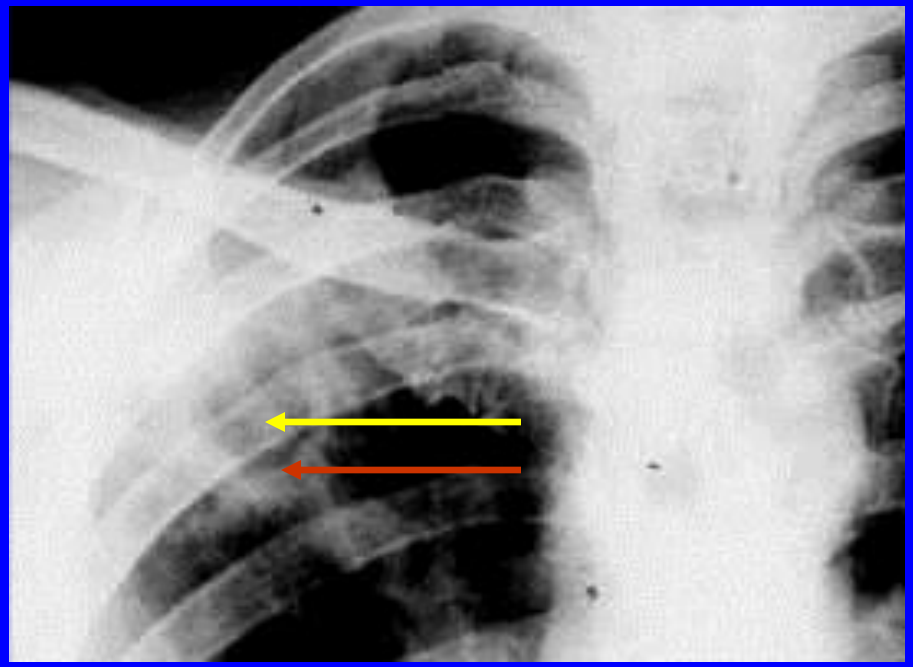

**Évolution de la lésion précédente du sommet droit: nodule entièrement excavé à contenu aérique**

**Sa paroi épaissie et irrégulière**

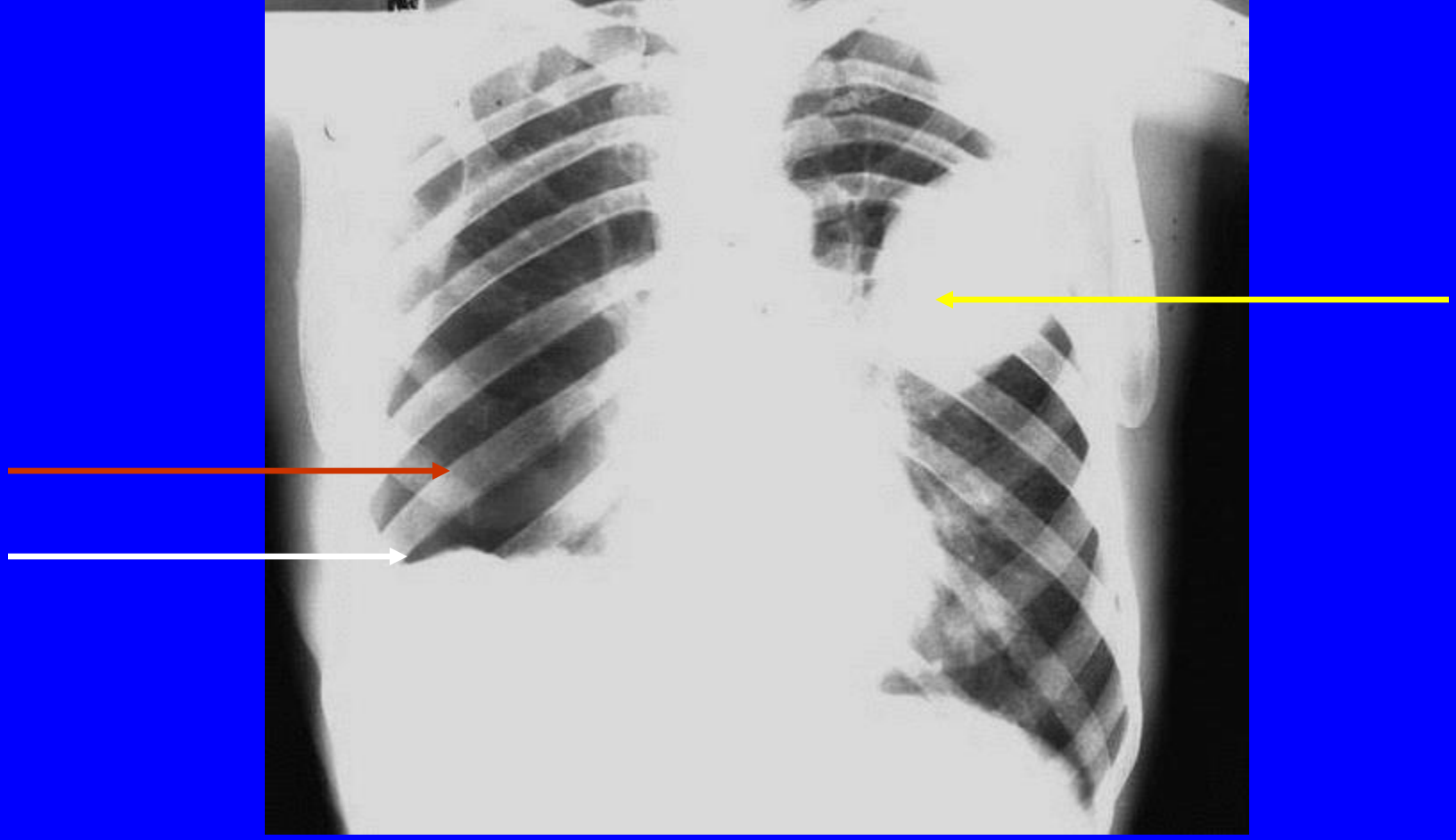

**Grosse opacité ovalaire pulmonaire gauche**
**Gros nodule excavé droit**

**aspect caractéristique d'un kyste hydatique droit partiellement vomiqué**

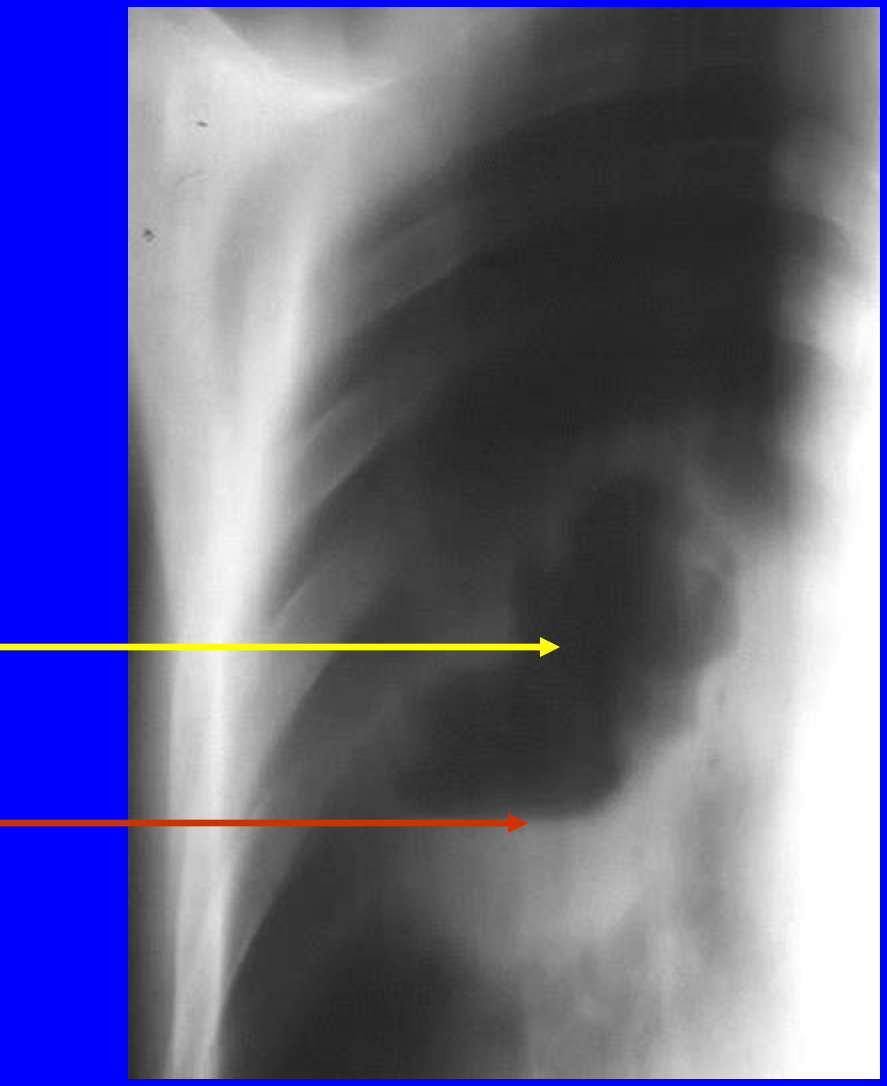

**Coupe tomographique objectivant une opacité ovalaire excavée à paroi épaissie, irrégulière**

**niveau hydro-aérique au au sein de la lésion**

**Cette technique est remplacée actuellement par la tomodensitométrie**

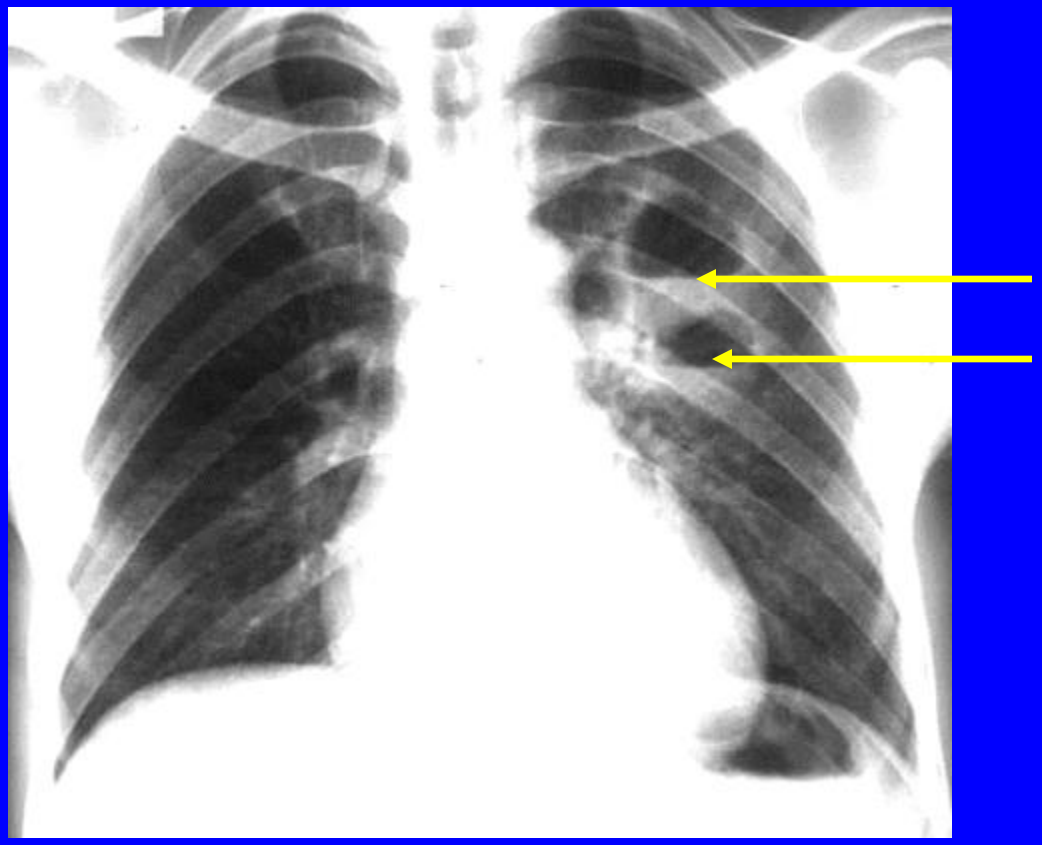

**2 opacités pulmonaires gauches excavées avec niveaux hydro-aériques**

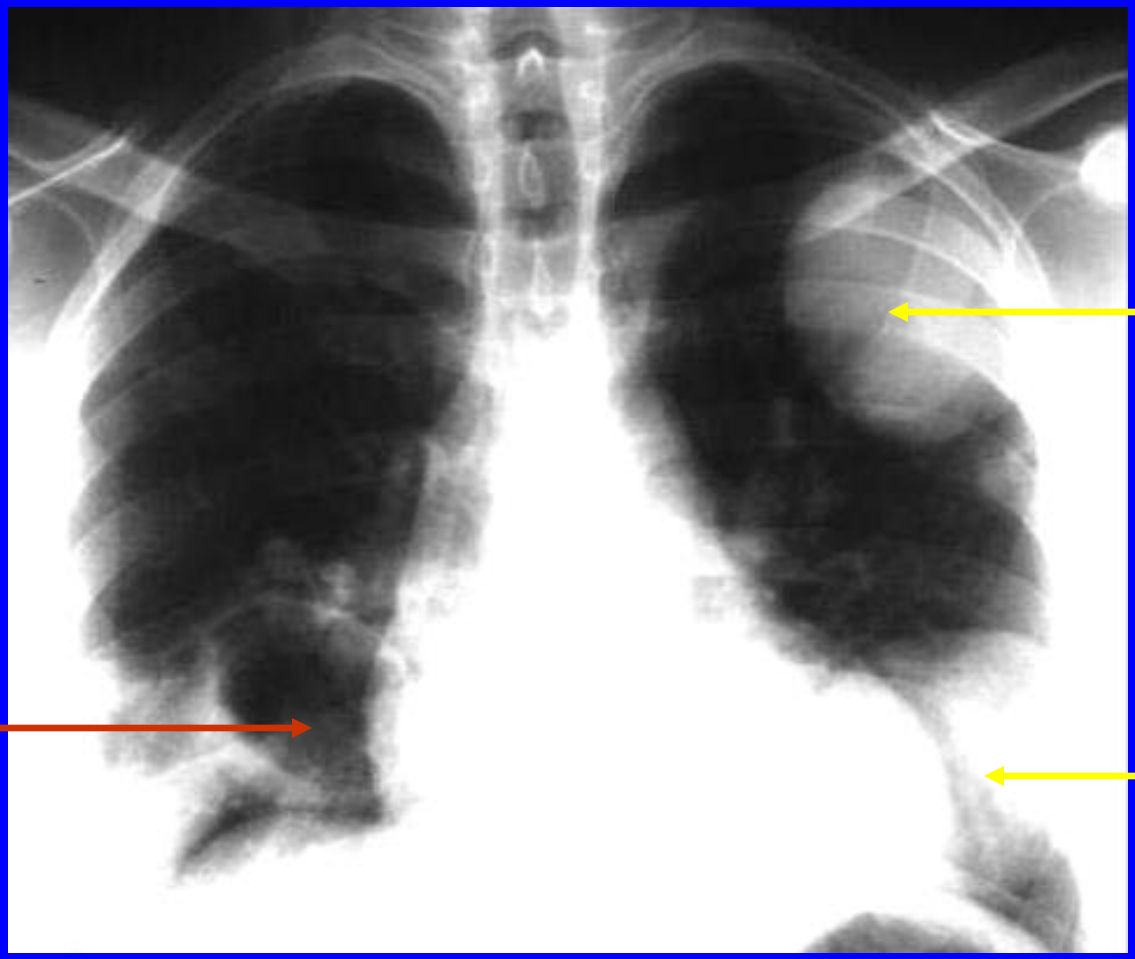

**Deux macronodules gauches homogènes**

**Un macronodule droit excavé**

# SYNDROME PARENCHYMATEUX

## HYPERCLARTES

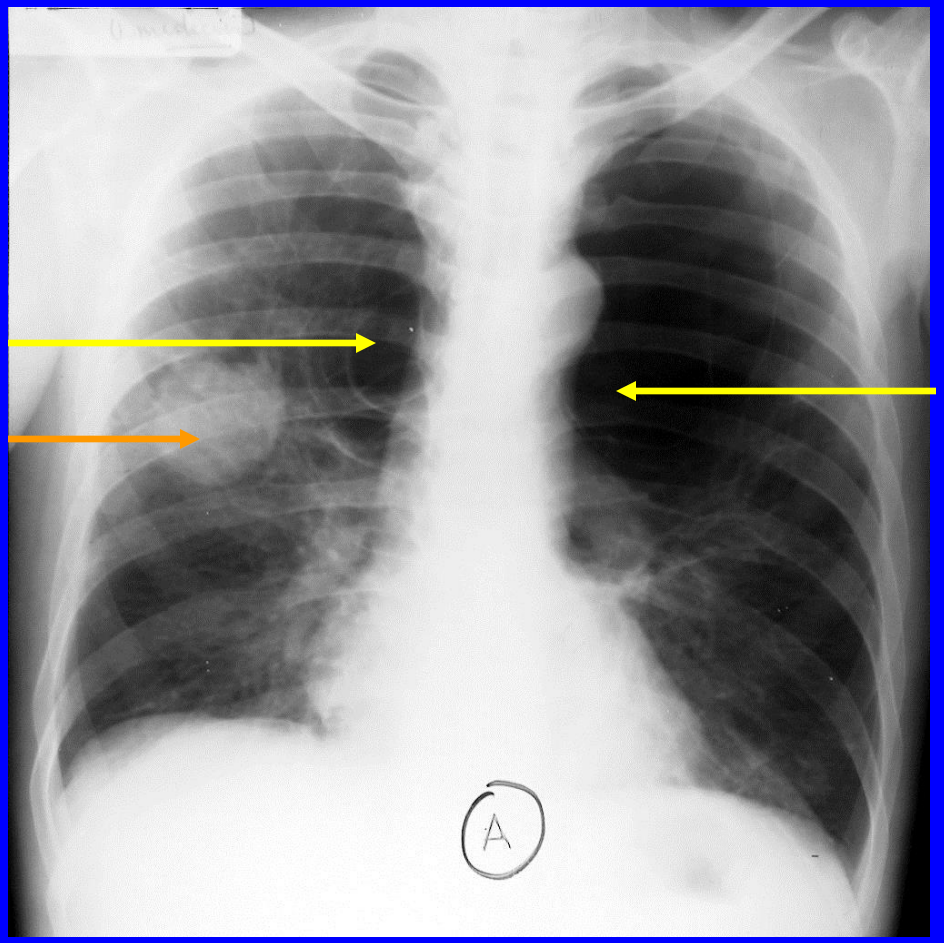


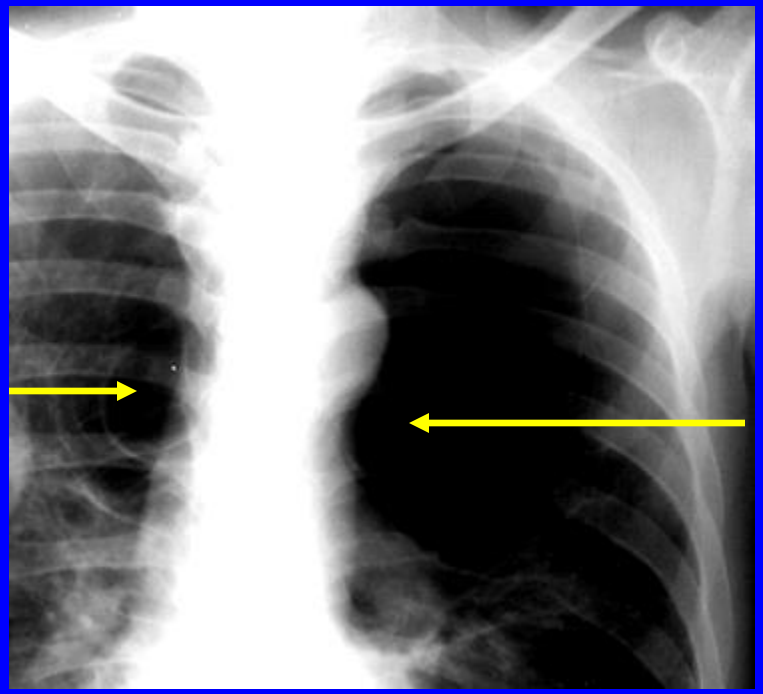

**Clartés arrondies périphériques et bilatérales**

**Nodule pulmonaire droit associé**

**Bulles d'emphysème paraseptal**

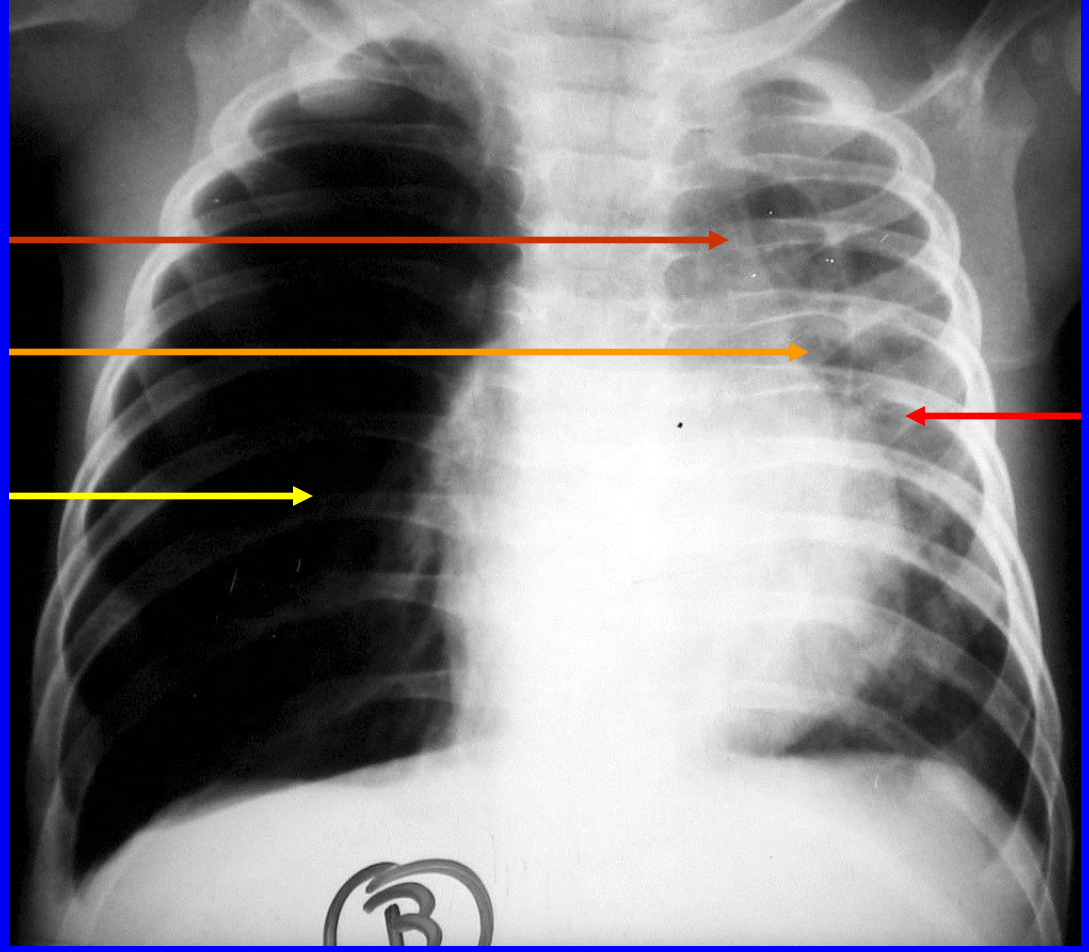


**Distension et hyperclarté du poumon droit**

**Le poumon droit distendu fait hernie à gauche**

**déplacement du médiastin vers le côté controlatéral**

**tassement du poumon gauche**

# Emphysème lobaire géant

# ANATOMIE ET SEMIOLOGIE RADIOLOGIQUE DE L'APPAREIL URINAIRE

* ANATOMIE RADIOLOGIQUE

* SEMIOLOGIE RADIOLOGIQUE

*- Dr Elouni Salhi Fatma*

Menu

# ANATOMIE RADIOLOGIQUE

## (appareil urinaire)

Menu

# ARBRE URINAIRE SANS PREPARATION (AUSP)

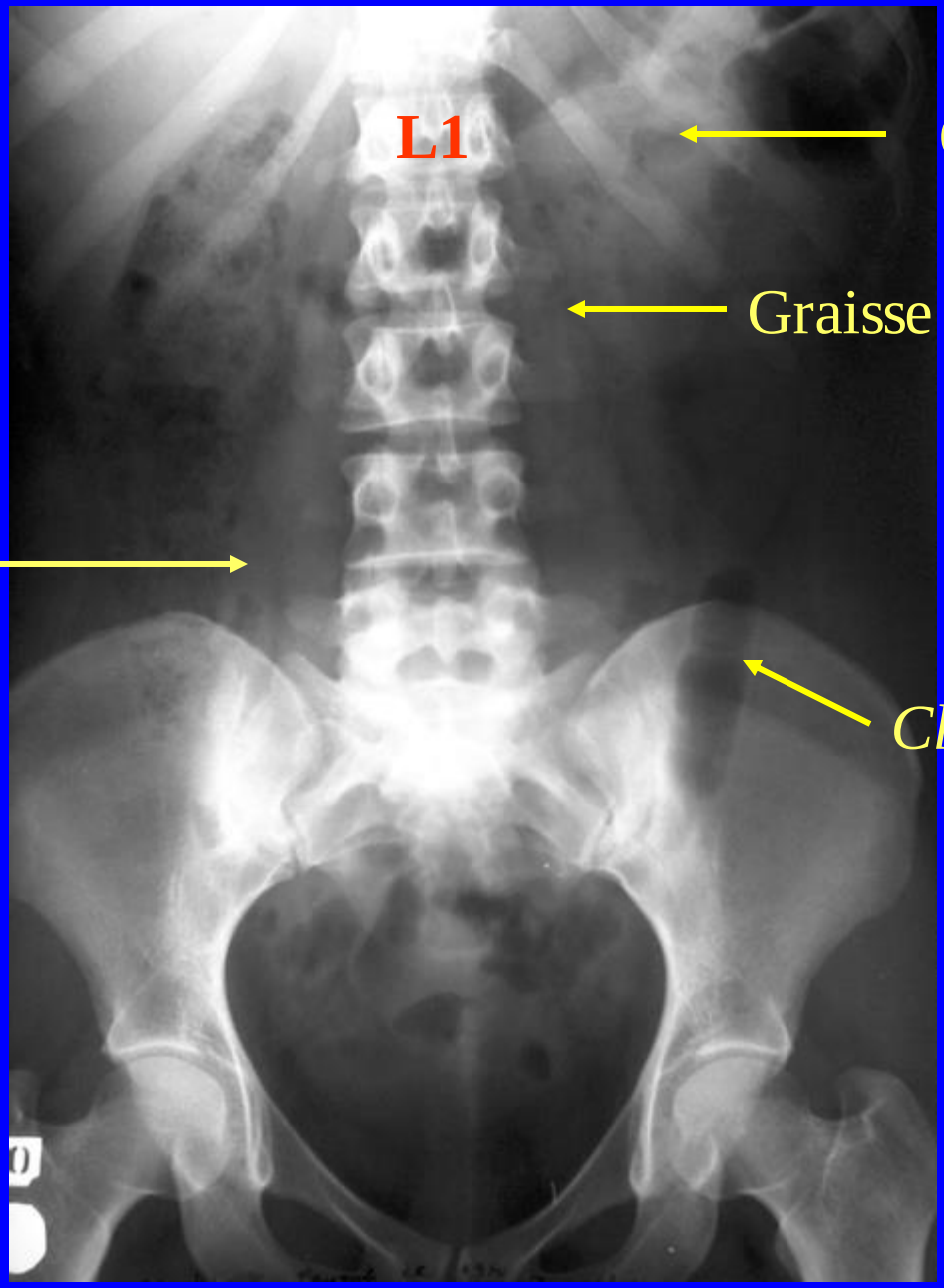


Ombre rénale

Graisse péri rénale

psoas

*Clarté digestive*

# UROGRAPHIE INTRAVEINEUSE (UIV)

Cliché à 5mn

Cliché à 20 mn

Sécrétion rénale bilatérale et symétrique

Opacification totale des cavités excrétrices à 20 mn

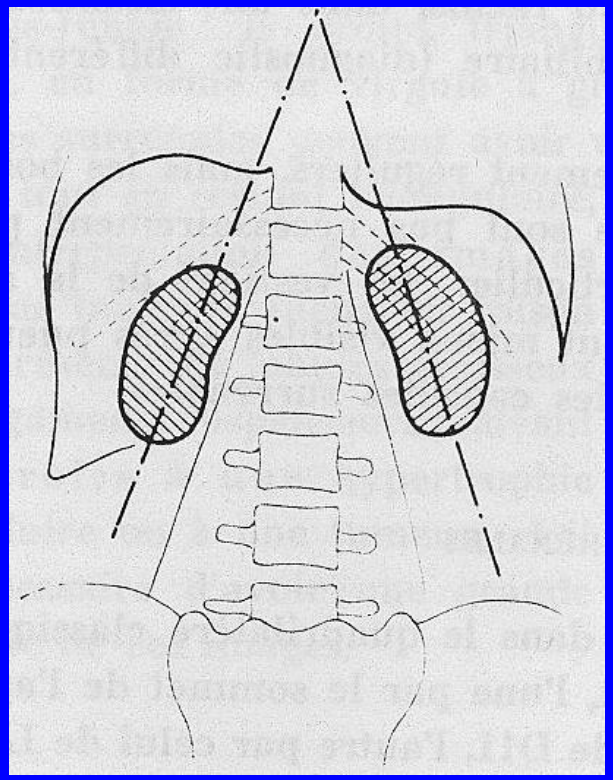

# Situation des reins dans les 3 plans de l'espace : triple obliquité

Dans le plan frontal:
oblique de haut en bas et de dedans en dehors

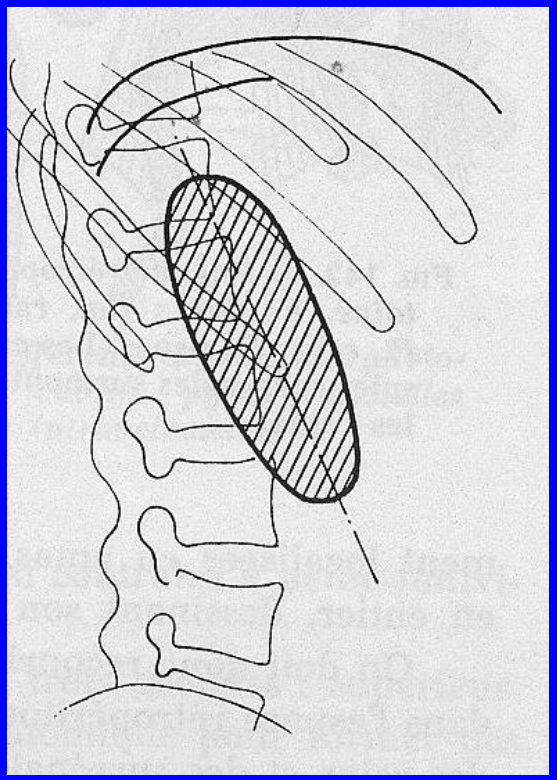

Dans le plan sagittal :
de haut en bas et d'arrière en avant

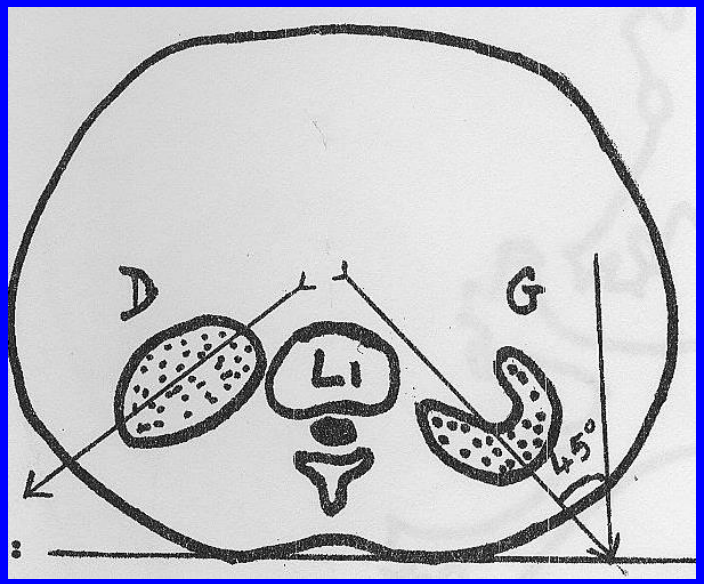


Dans le plan axial :
d'arrière en avant et de dehors en dedans

# Cliché centré sous compression

**L** = 3 vertèbres et 1/2

Rein gauche plus haut situé que le rein droit

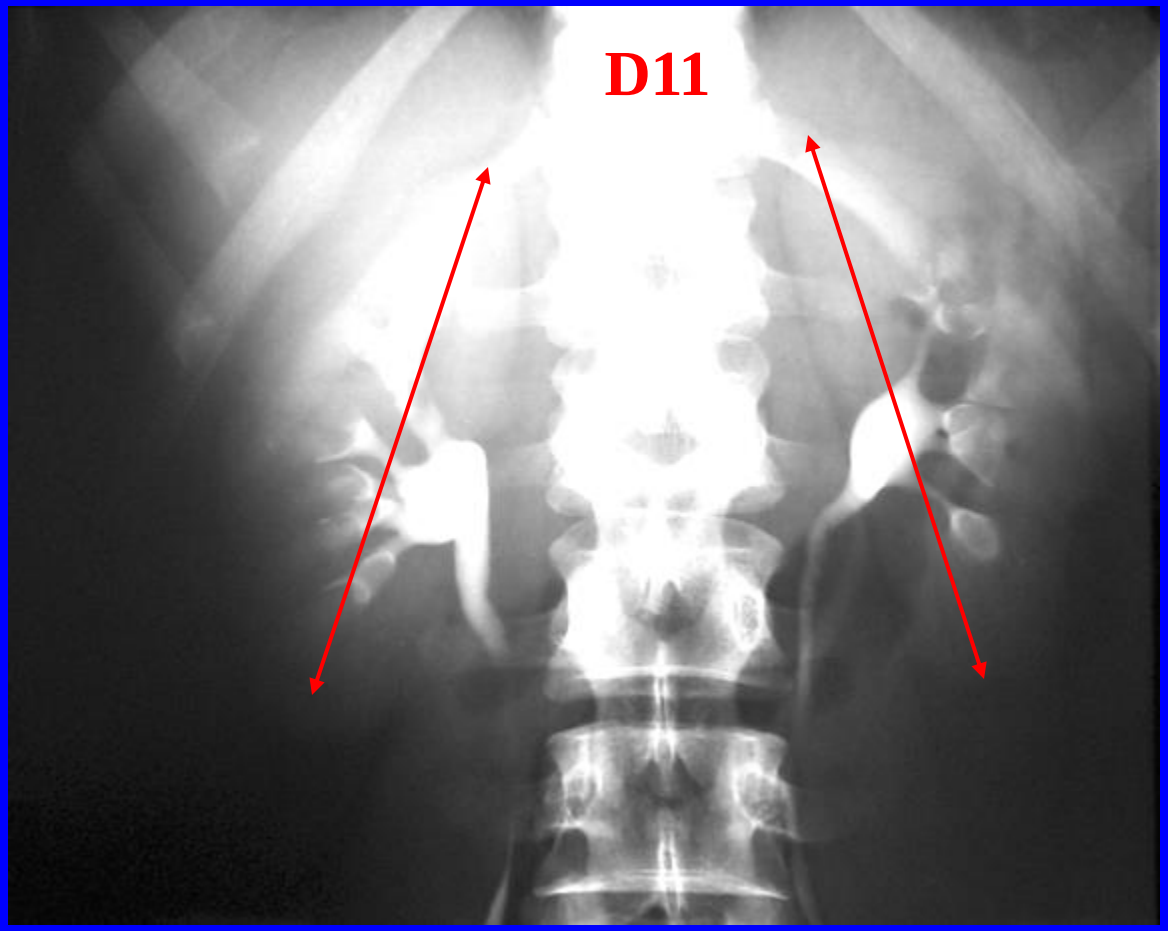


Axe des reins dans le plan coronal : oblique de haut en bas et de dedans en dehors

# Cliché centré sous compression

Parenchyme rénal

Ligne de Hodson

Index cortico-papillaire

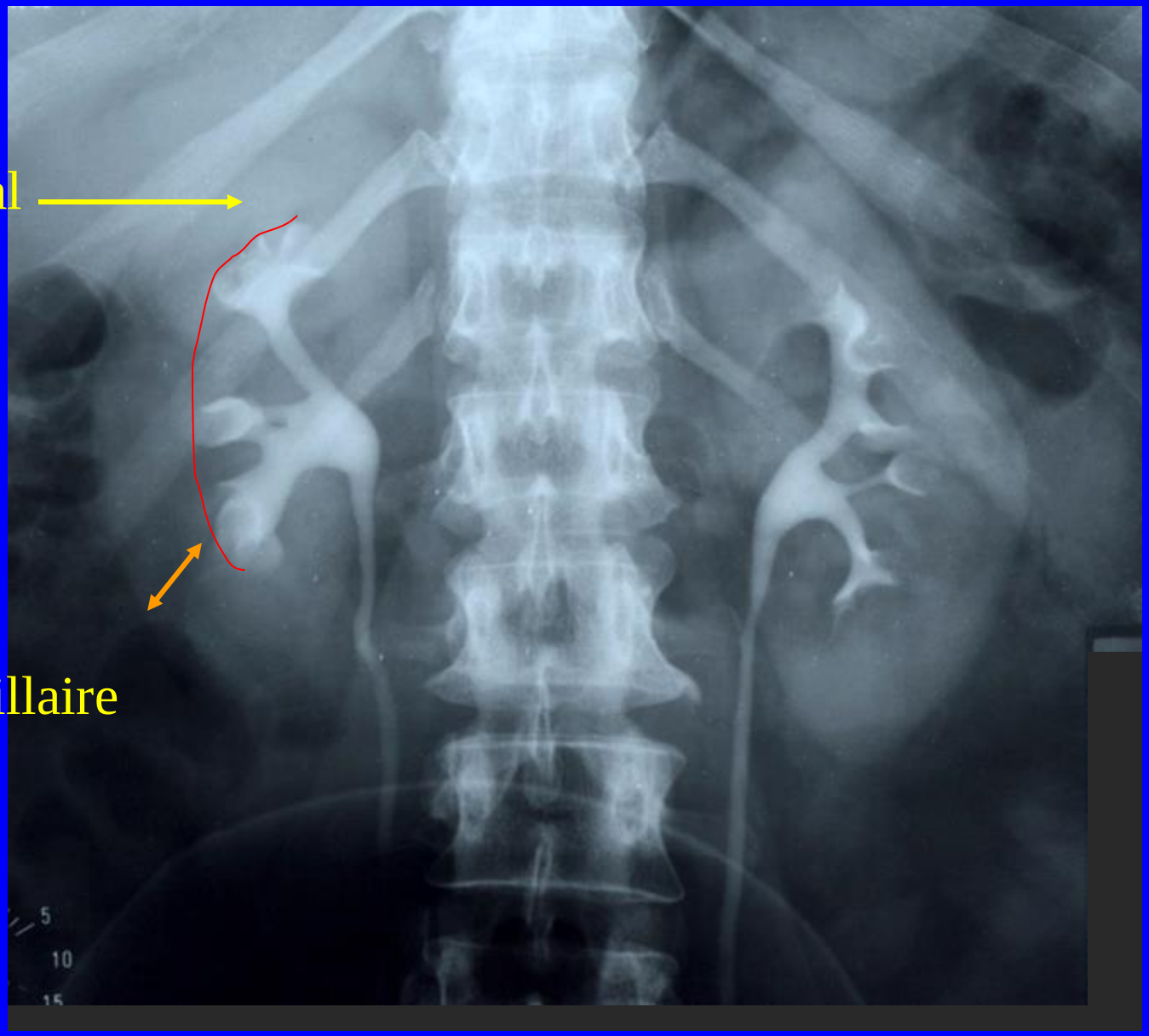

# Cliché centré sous compression

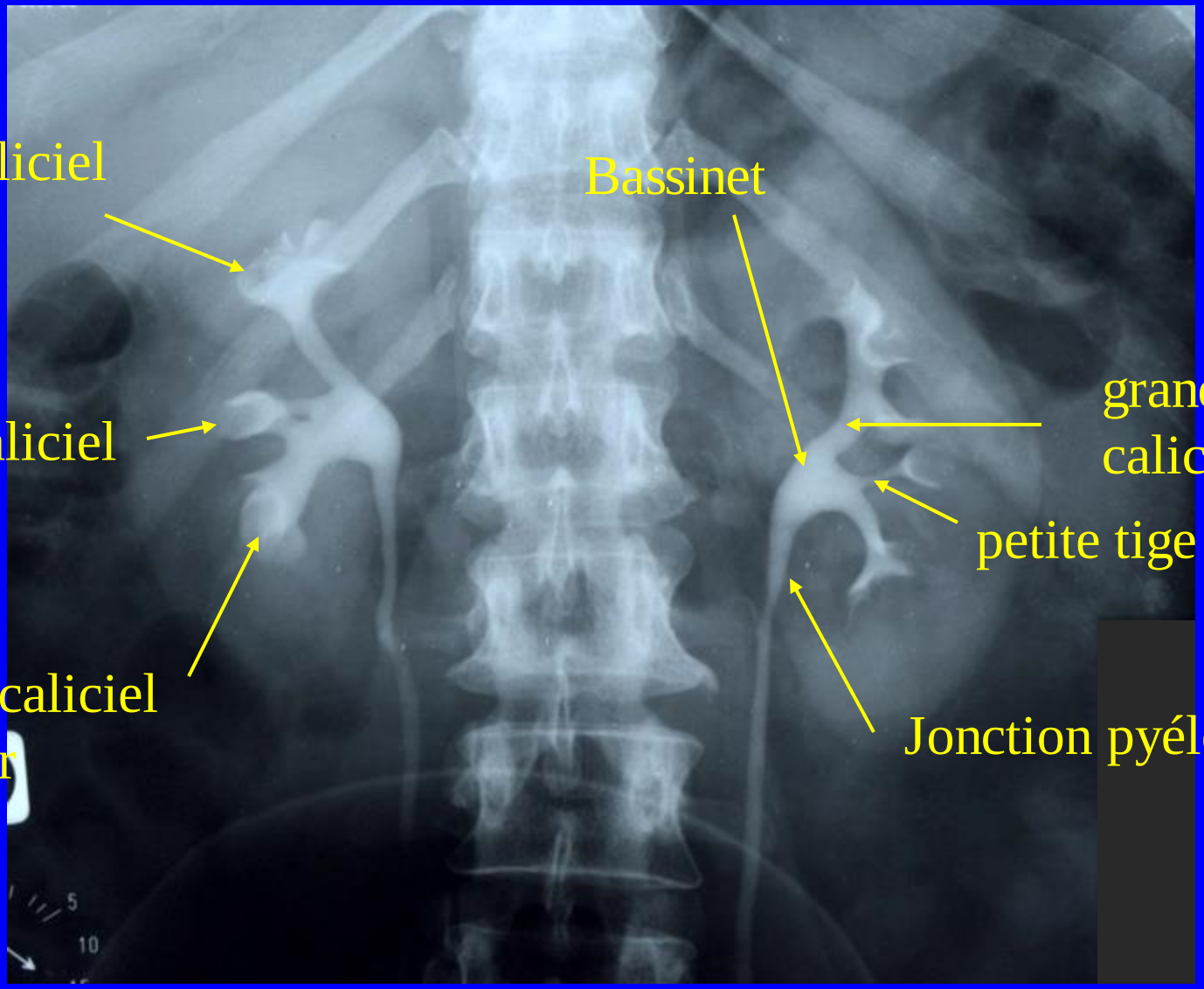

# Cliché centré sur le rein gauche et agrandi

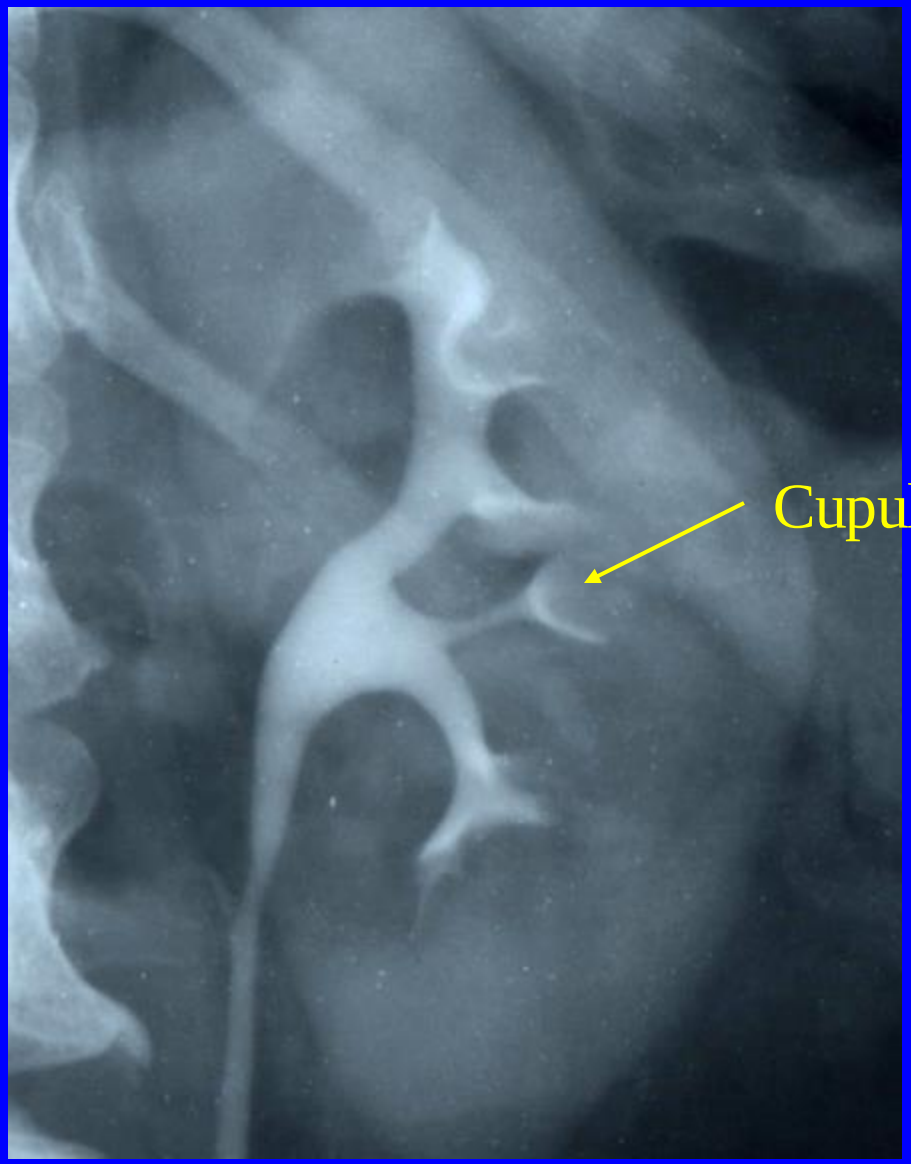

cliché au temps excrétoire (30 mn)

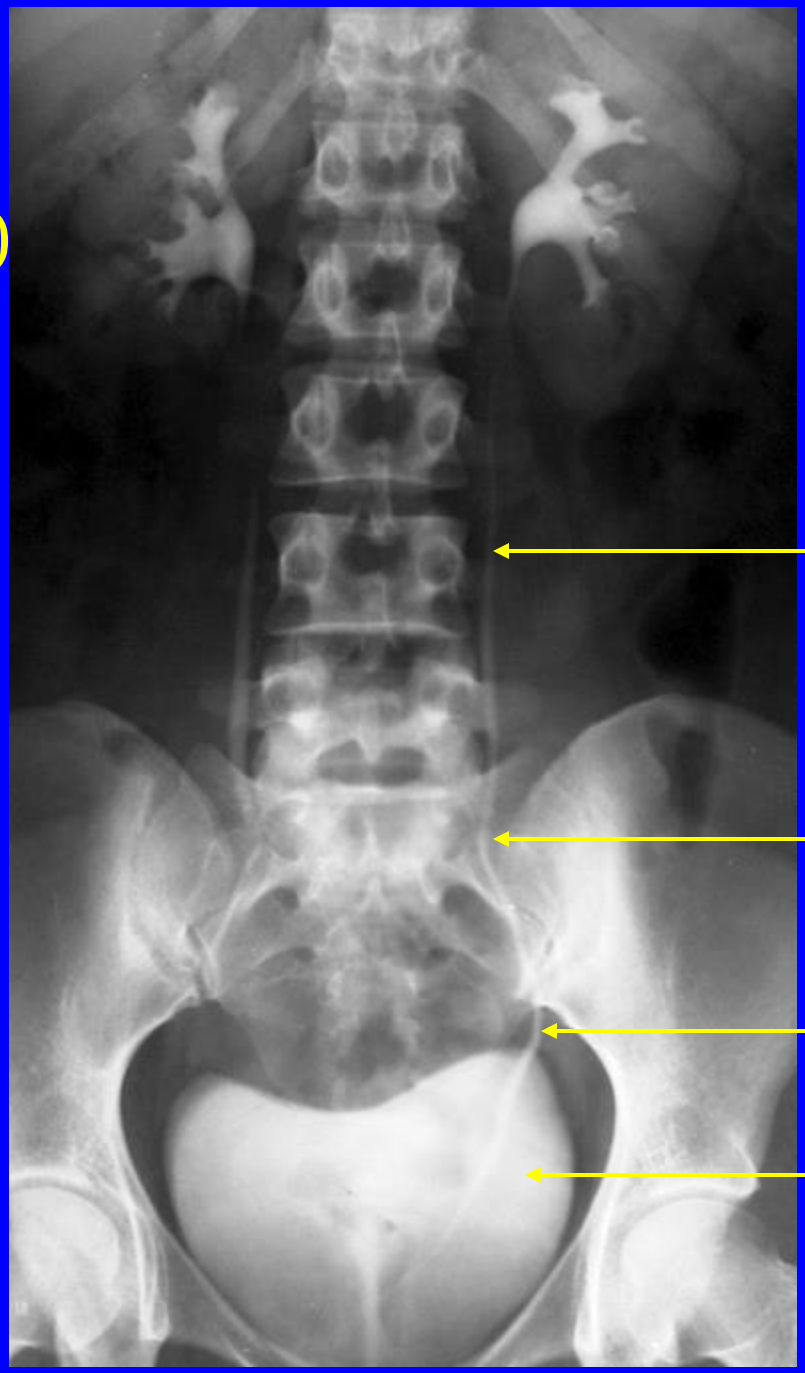


NB: normalement l'uretère n'est pas visible dans sa totalité sur un seul cliché

# Clichés centrés sur la vessie ( Cystographie )

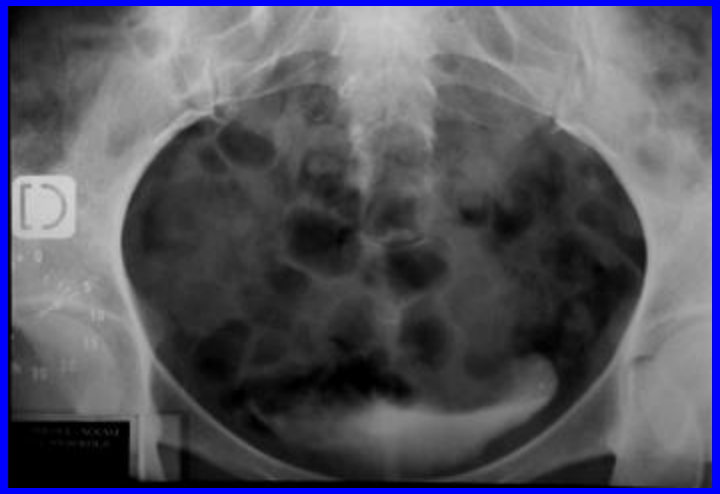

Début de remplissage

Moyenne réplétion

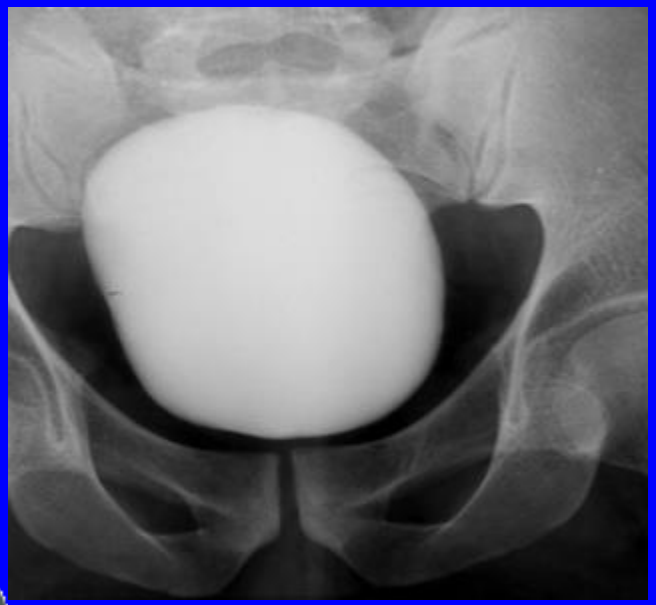

Réplétion complète

Cliché post-mictionnel

absence de résidu
post-mictionnel

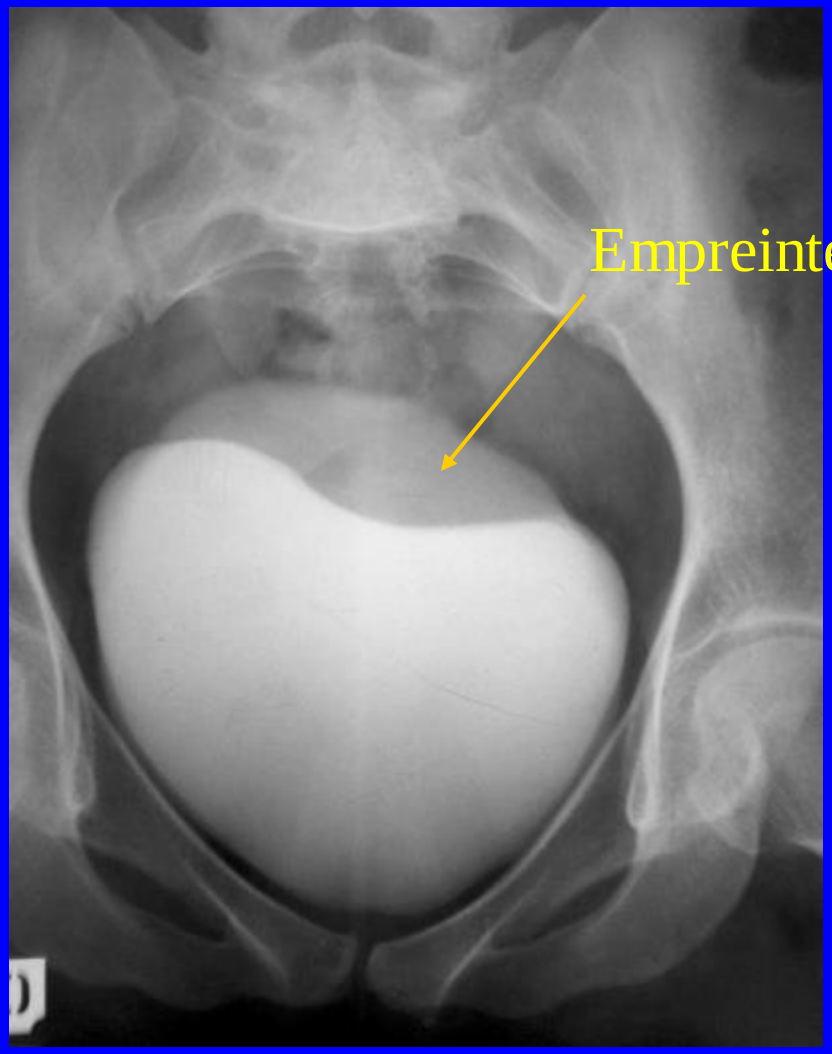


face

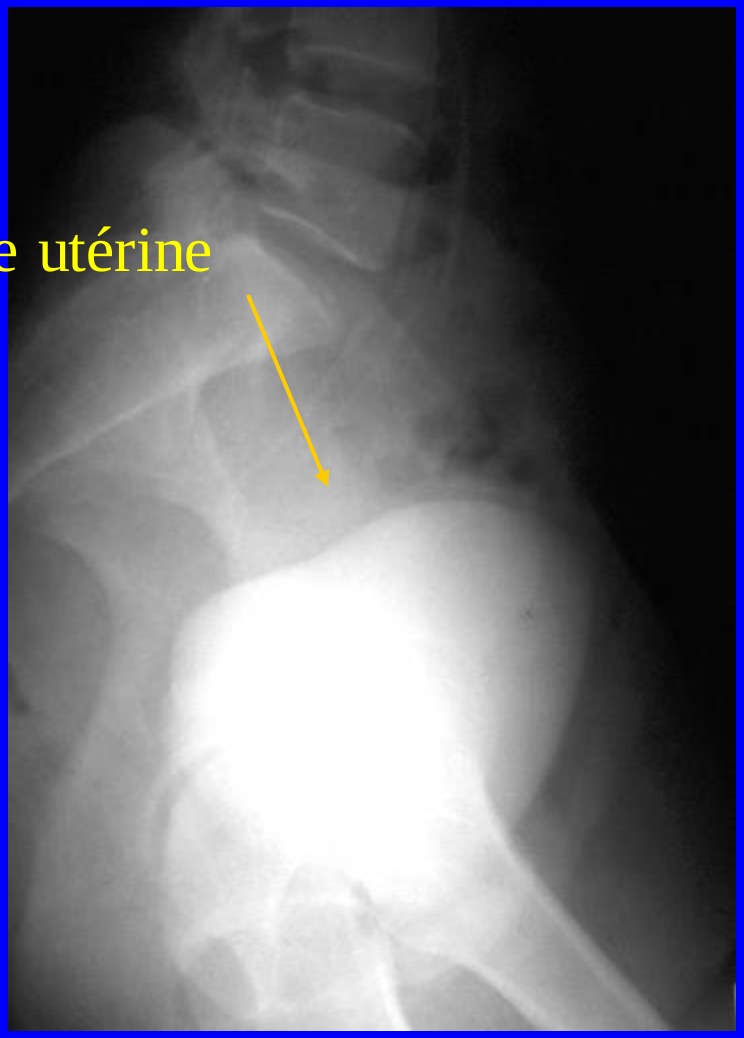

profil

# Cystographie d'une femme

# URETRO-CYSTOGRAPHIE-RETROGRADE (UCR)

Urètrographie rétrograde : étude de **l'urètre antérieur**

Cliché permictionnel : étude de **l'urètre postérieur**

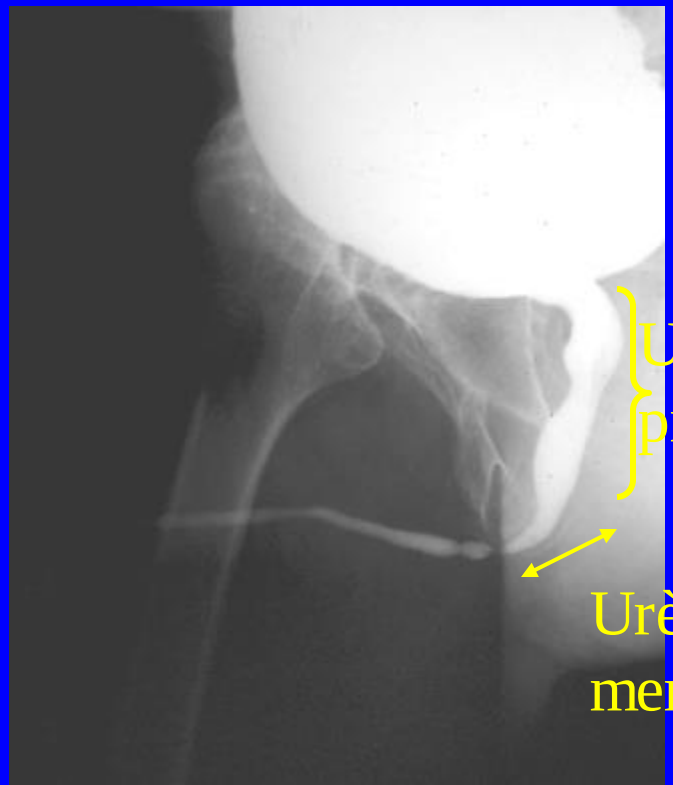


Urètre antérieur (ou spongieux)

# ECHOGRAPHIE DU REIN DROIT

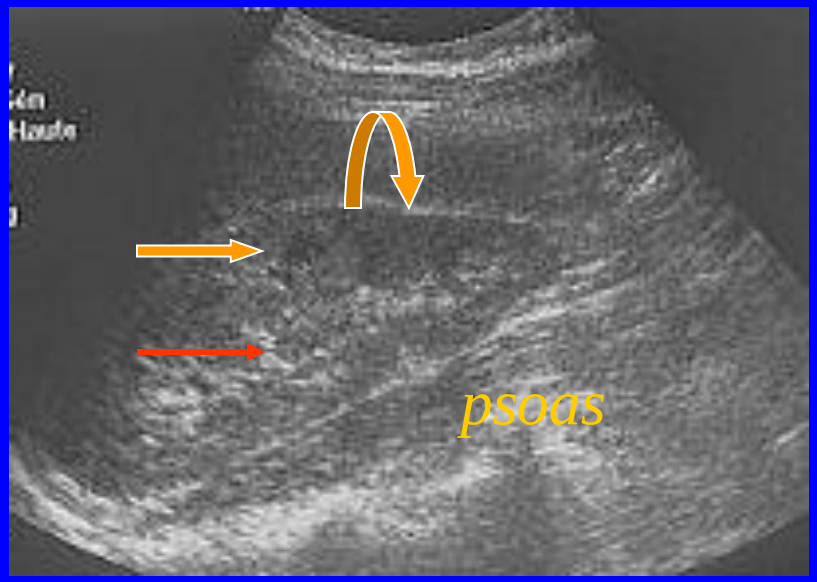


coupe longitudinale

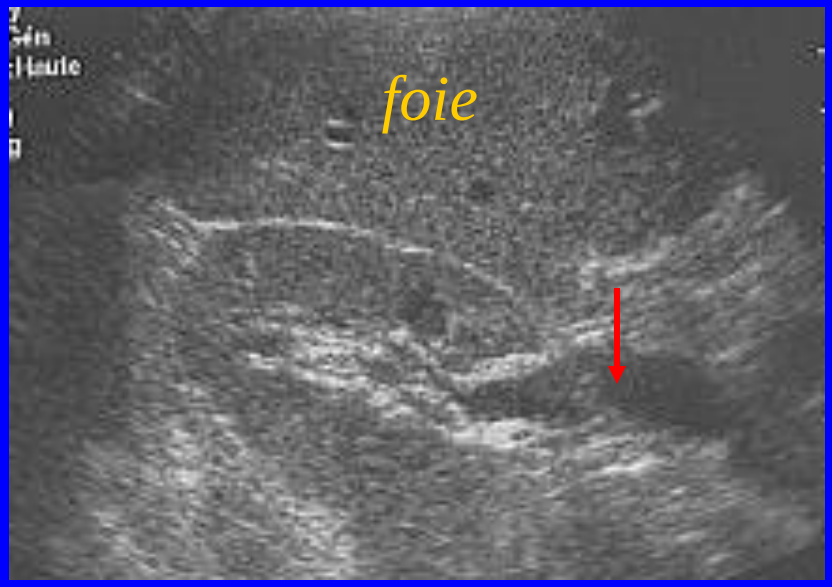


Coupe transversale

Parenchyme rénal

Sinus rénal hyper échogène

Graisse péri rénale hyper échogène

Pédicule rénal

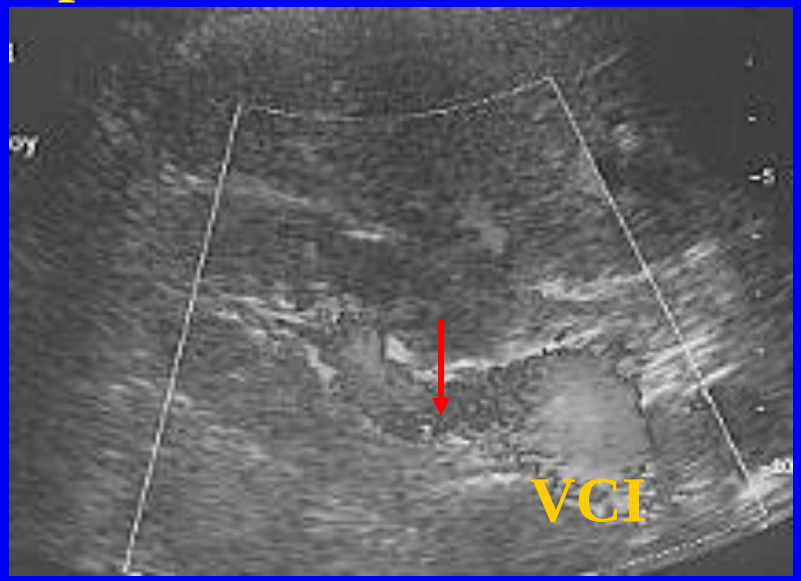


ECHO DOPPLER

# TDM avant (a) et après injection de produit de contraste (pdC) (b)

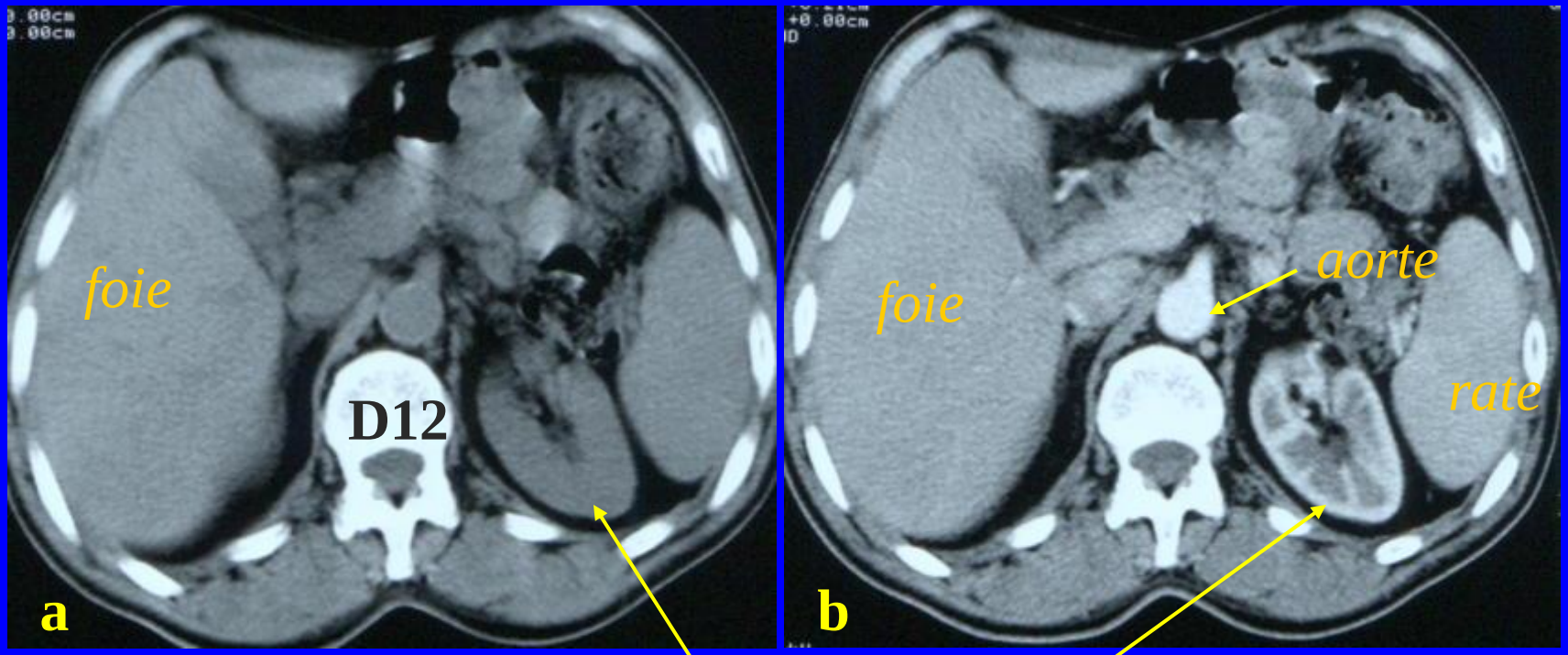


Rein gauche

Rehaussement du cortex et des pyramides de Malpighi délimitant les papilles

Visibilité du seul rein gauche
Le rein droit étant plus bas situé

# TDM après injection de pdC

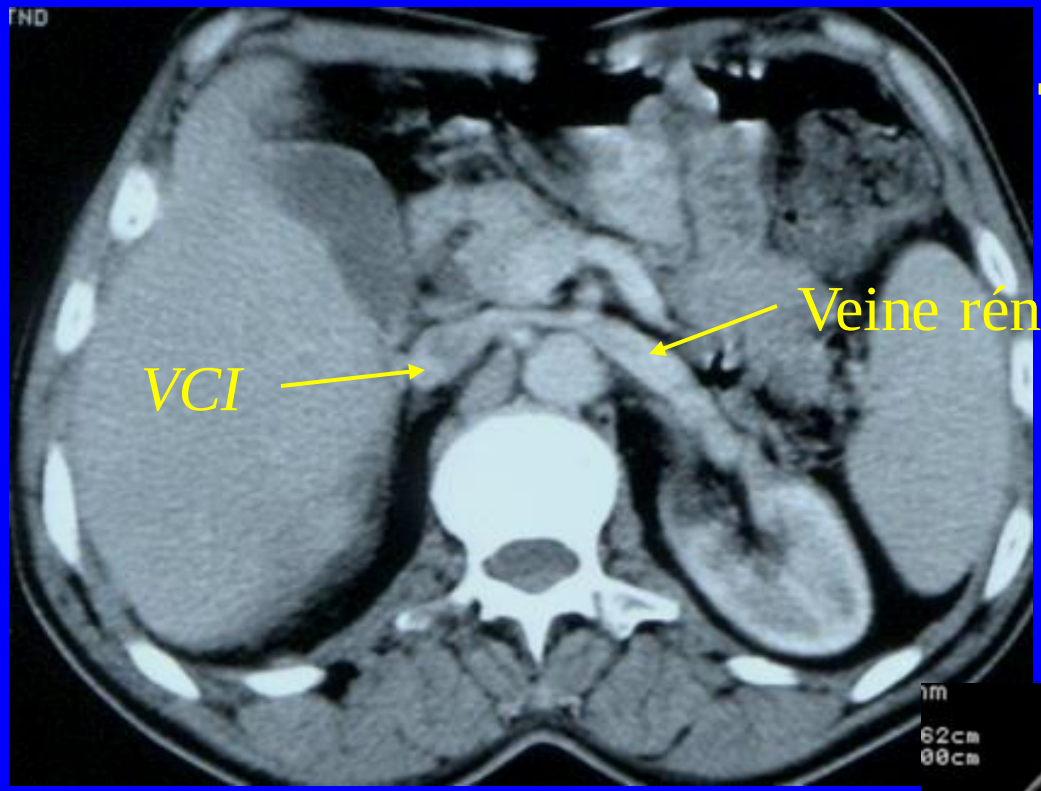


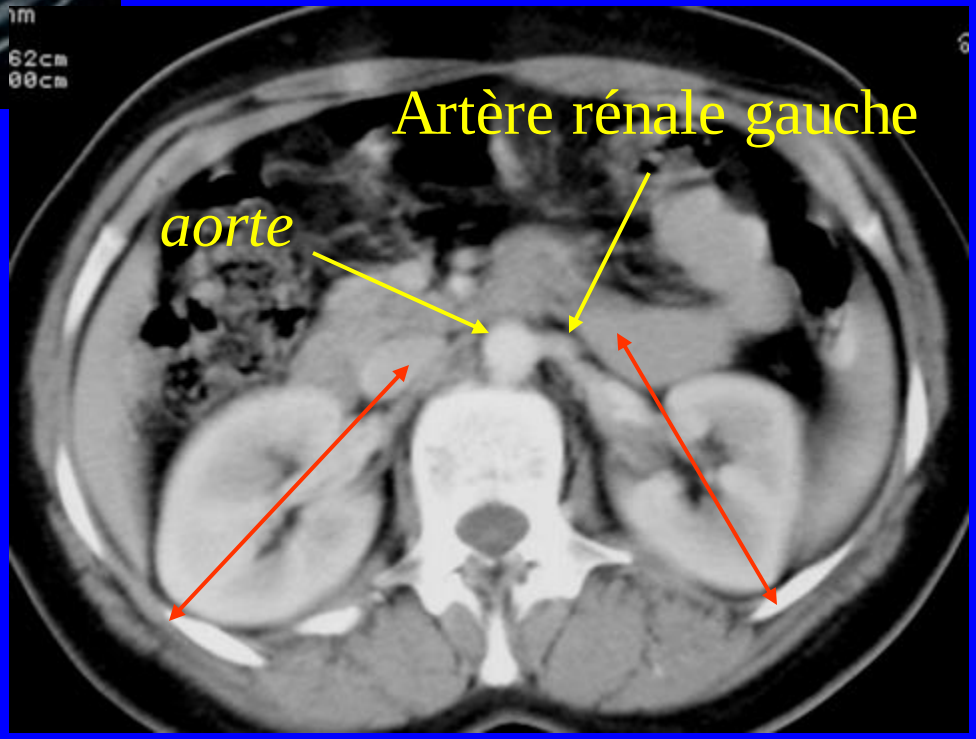


Obliquité rénale dans le plan axial : d'arrière en avant et de dehors en dedans

# IRM, séquences coronales pondérées T2 (a) et T1 après injection de pdC (b)

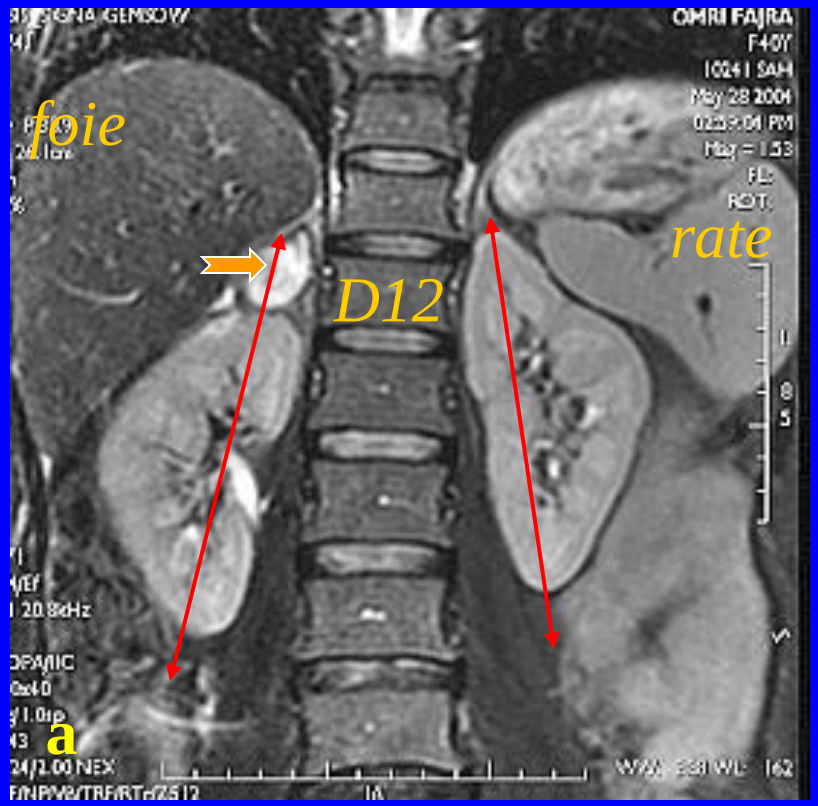


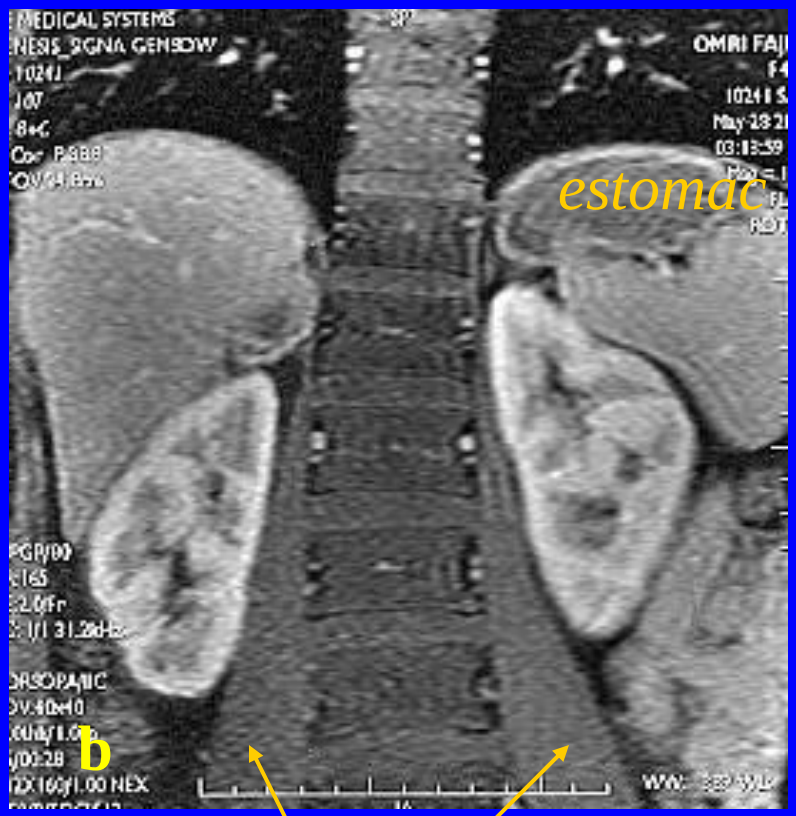


*psoas*

Rein gauche plus haut situé

Rehaussement cortical et des pyramides (b)

NB: surrénale droite pathologique

obliquité des reins dans le plan coronal

# Récapitulatif de l'obliquité des reins dans les 3 plans de l'espace

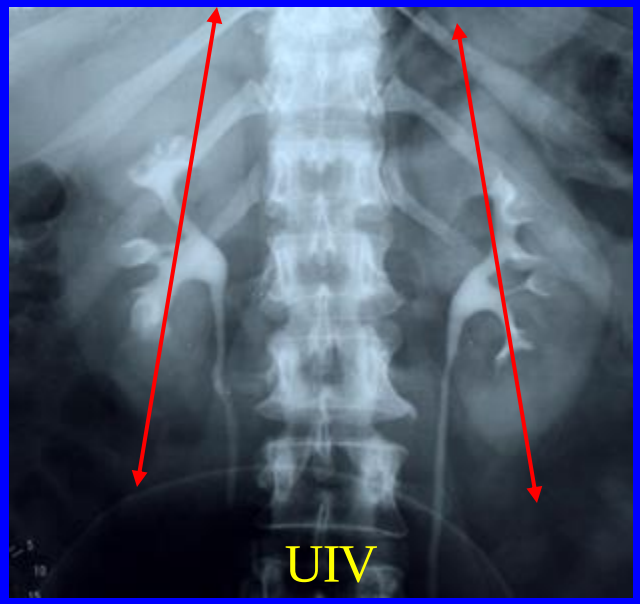


Coronal

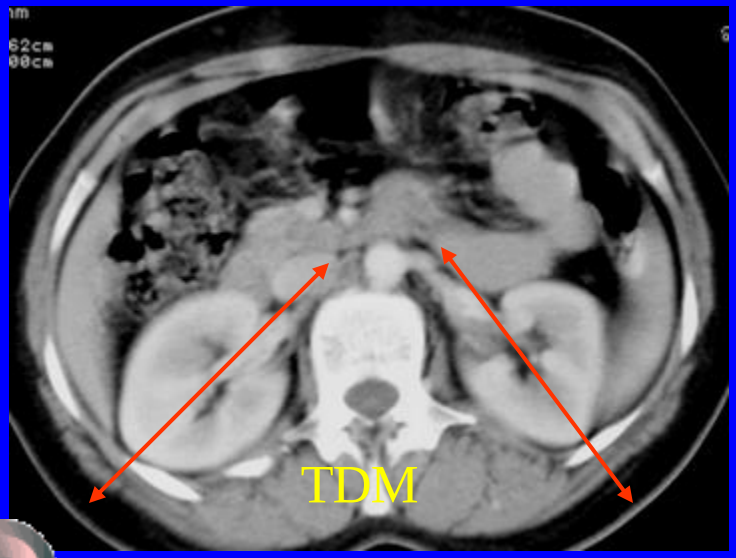


Axial

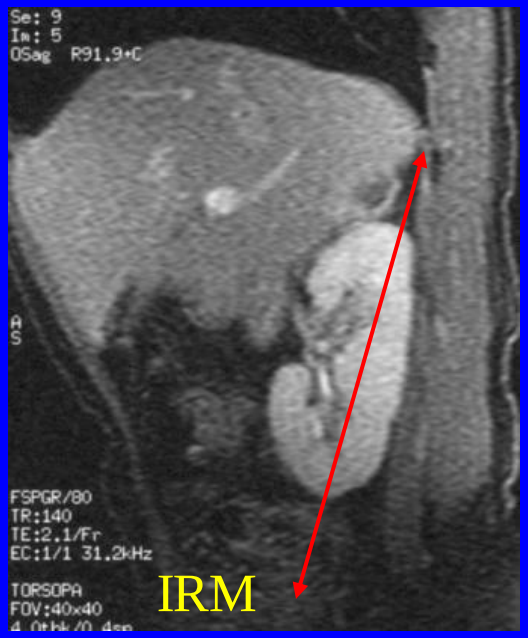


Sagittal

# VARIANTES DE LA NORMALE

Cliché centré

Empreinte de la rate sur le bord supéro-externe du rein gauche

Rein « dromadaire »

# Cliché centré sous compression

Calices en grand nombre

# cliché avec compression

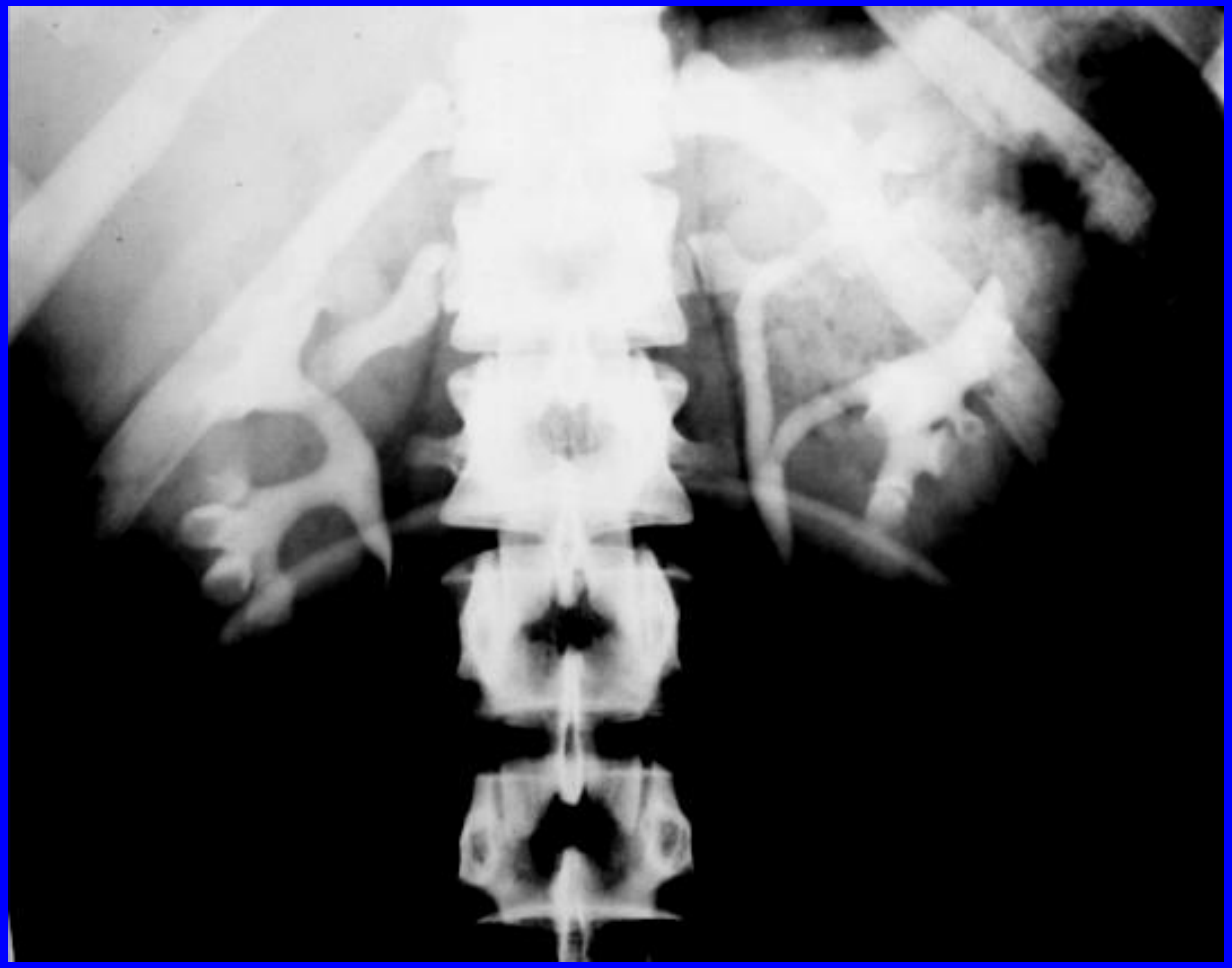

Absence de tige calicielle moyenne à droite

Absence de bassinet gauche

# Cliché centré sur les reins

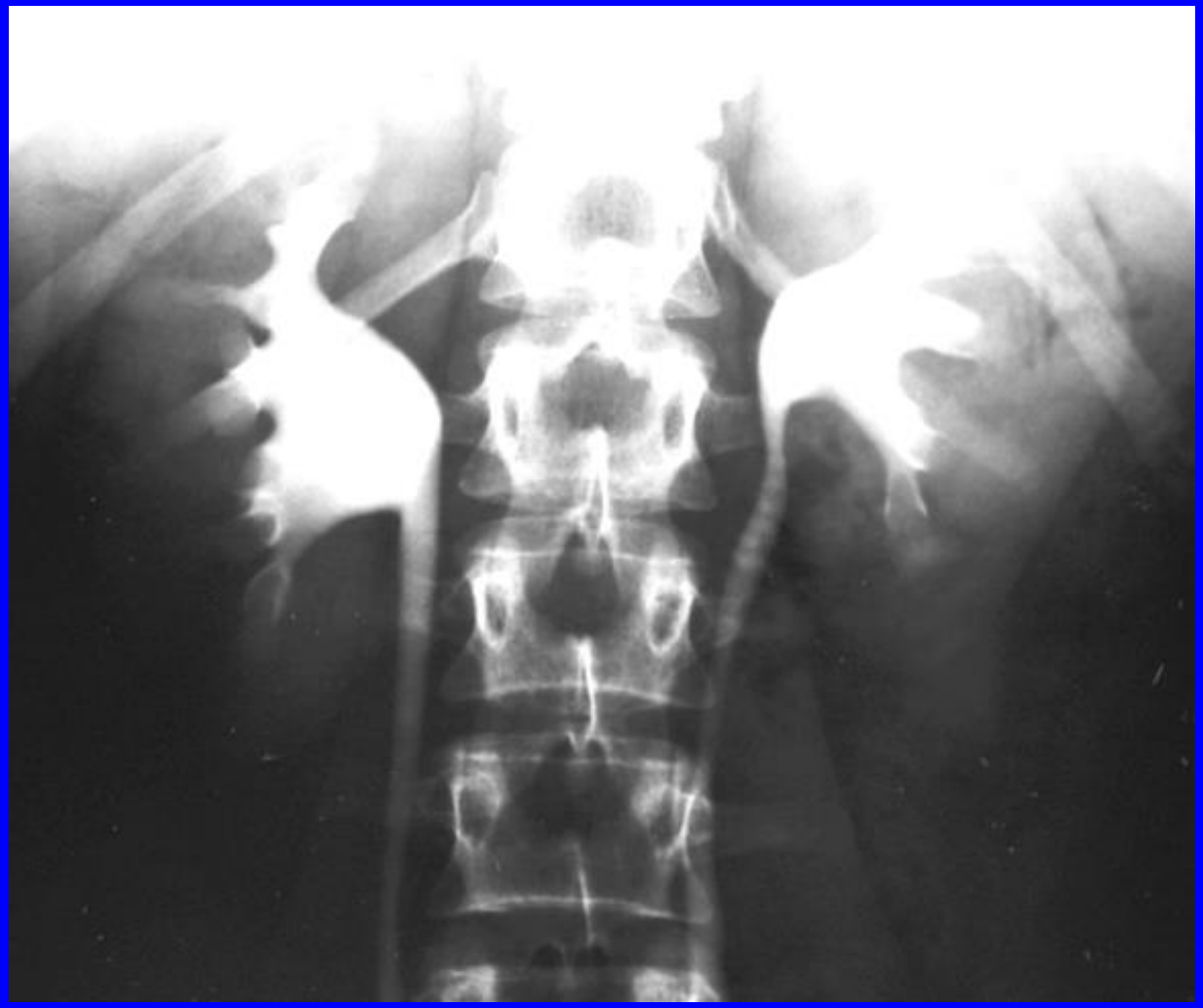

Absence de grandes tiges calicielles droites
Calices directement implantés sur le bassinet

# Cliché centré et agrandi

Empreinte vasculaire sur l'uretère lombaire droit

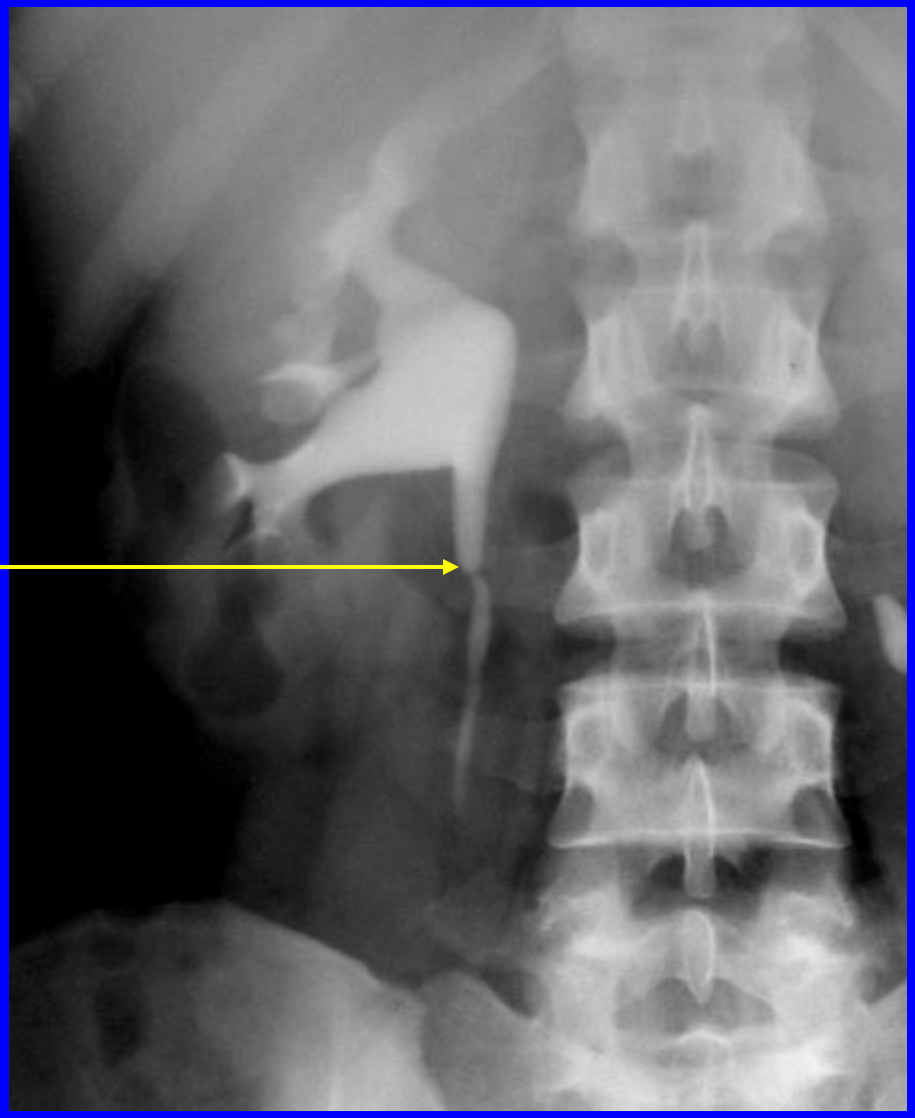

# SEMIOLOGIE RADIOLOGIQUE

## (appareil urinaire)

Menu

# ARBRE URINAIRE SANS PREPARATION

# AUSP

# AUSP

Opacité de tonalité calcique se projetant en regard de l'apophyse transverse gauche de L3

Calcul rénal gauche

# Cliché centré sur l'ombre rénale gauche

Opacité de tonalité calcique, polymorphe, dessinant les cavités pyélocalicielles et se projetant en regard de l'apophyse transverse gauche de L2

calcul coralliforme

# AUSP

Calcul coralliforme gauche

a et b :même patient

**Interet d'une bonne préparation digestive**

# AUSP

Volumineux calcul coralliforme droit

# AUSP

Cliché centré et agrandi

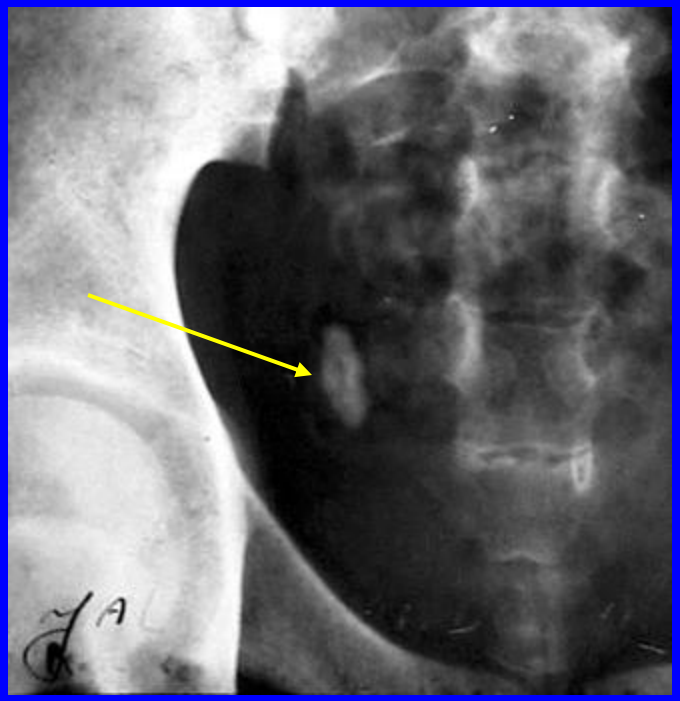

Opacité de tonalité calcique se projetant en regard de l'épine ischiatique droite

Calcul de l'uretère pelvien

# Cliché centré sur le pelvis et agrandi

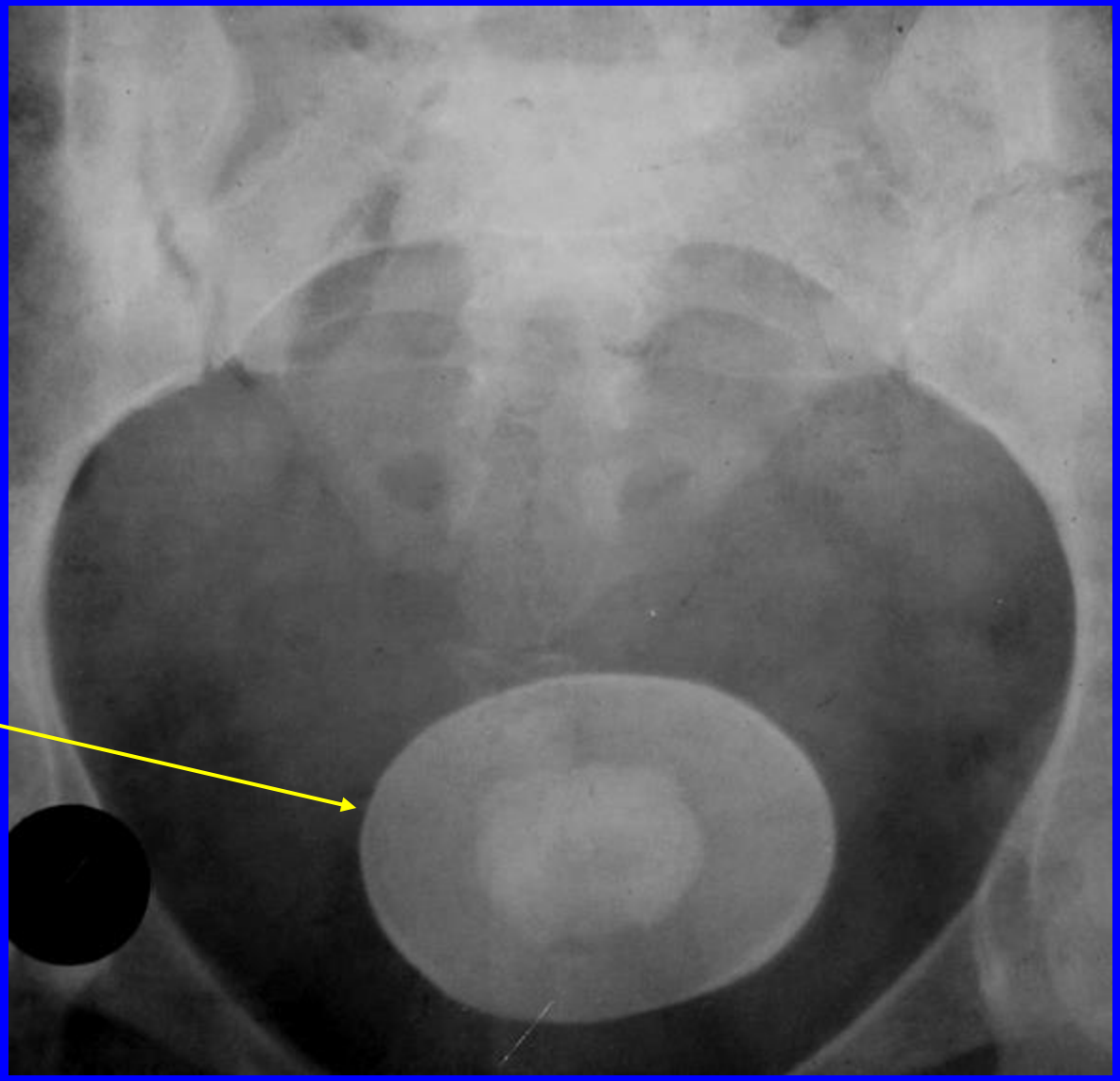

Volumineuse opacité de tonalité calcique, d'aspect stratifié

calcul vésical

# AUSP

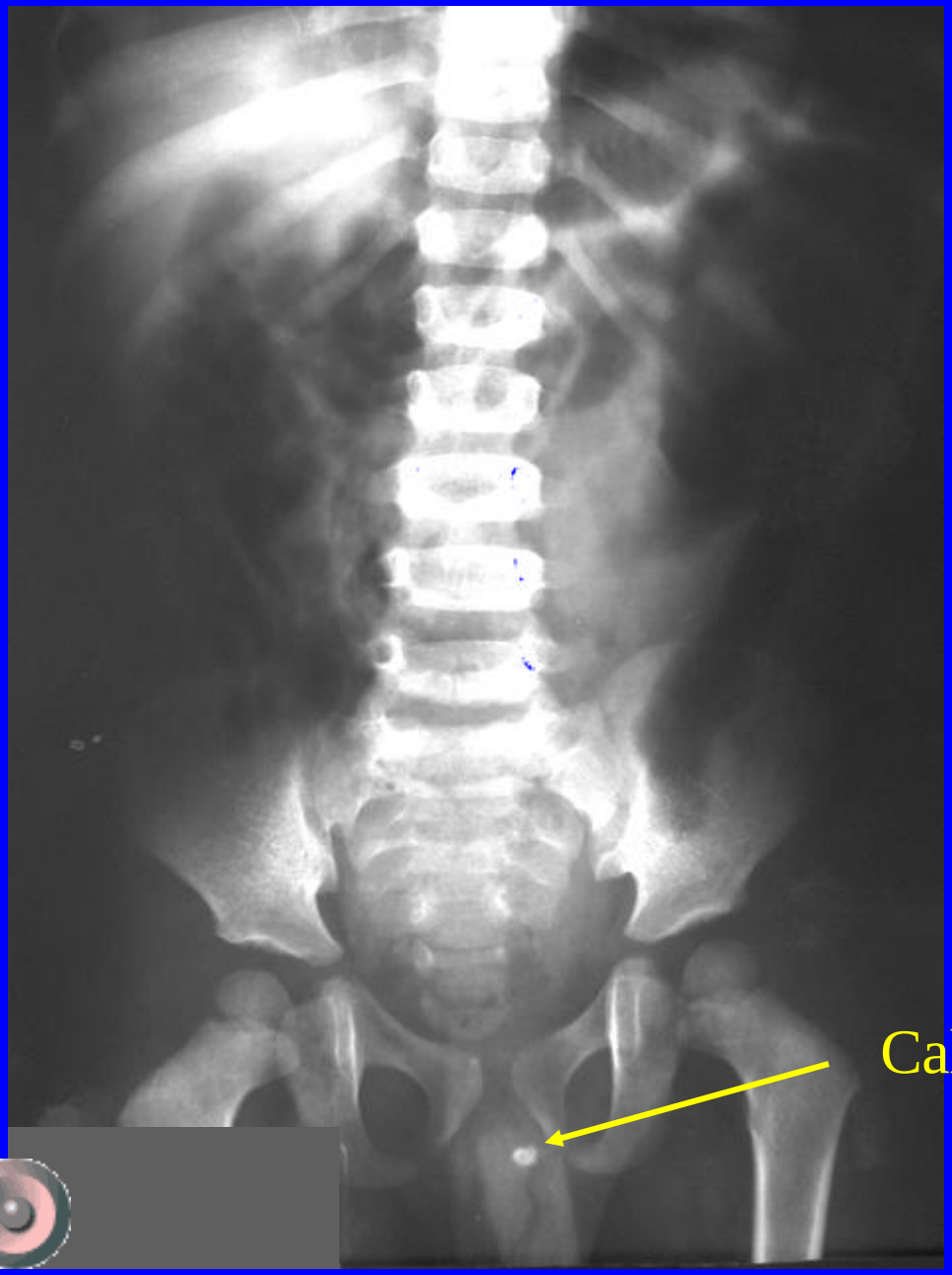

Cliché centré agrandi

Calcul urétral

# AUSP

Calculs multiples des deux reins et de la vessie

# AUSP

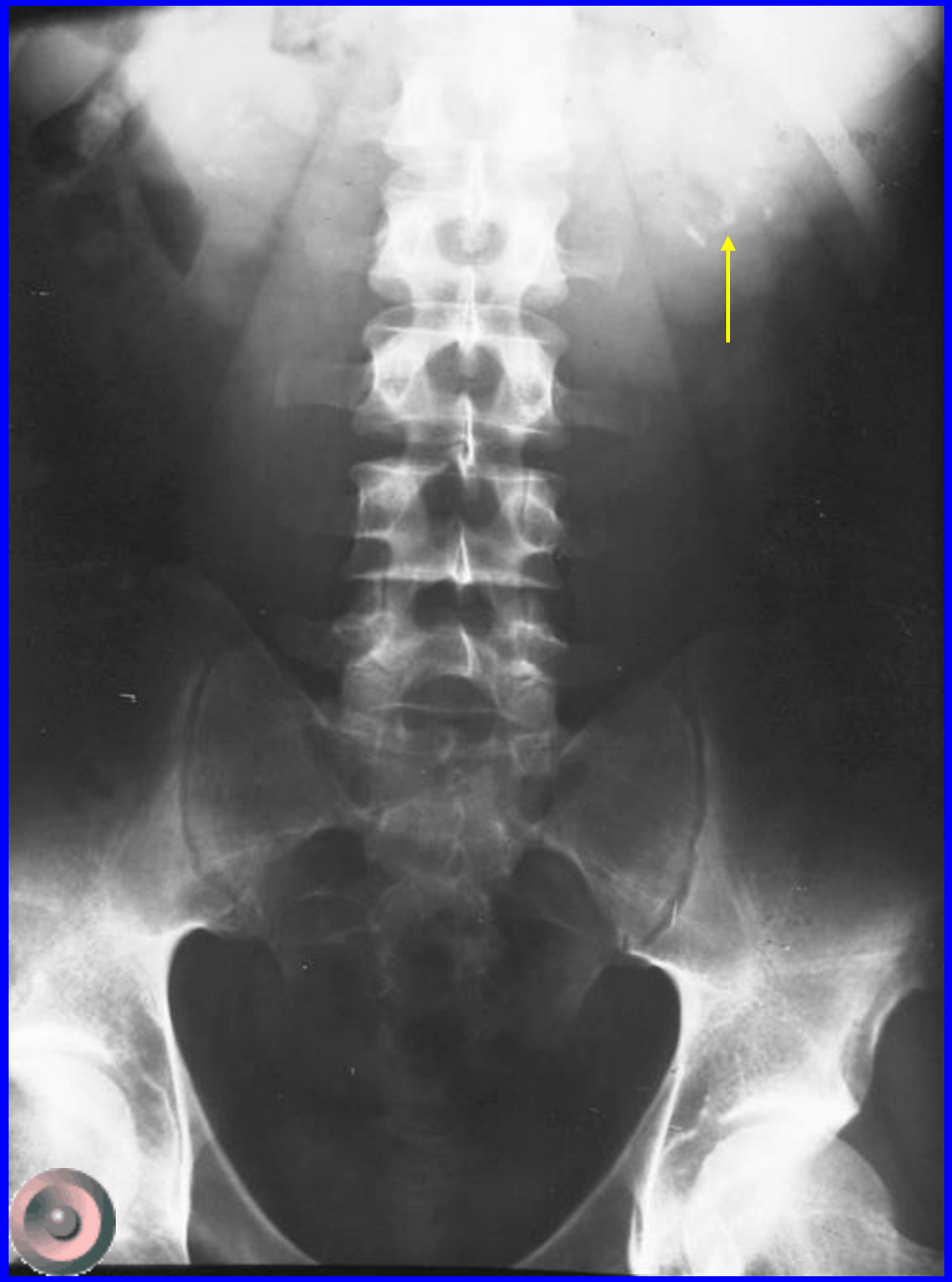

Cliché centré et agrandi

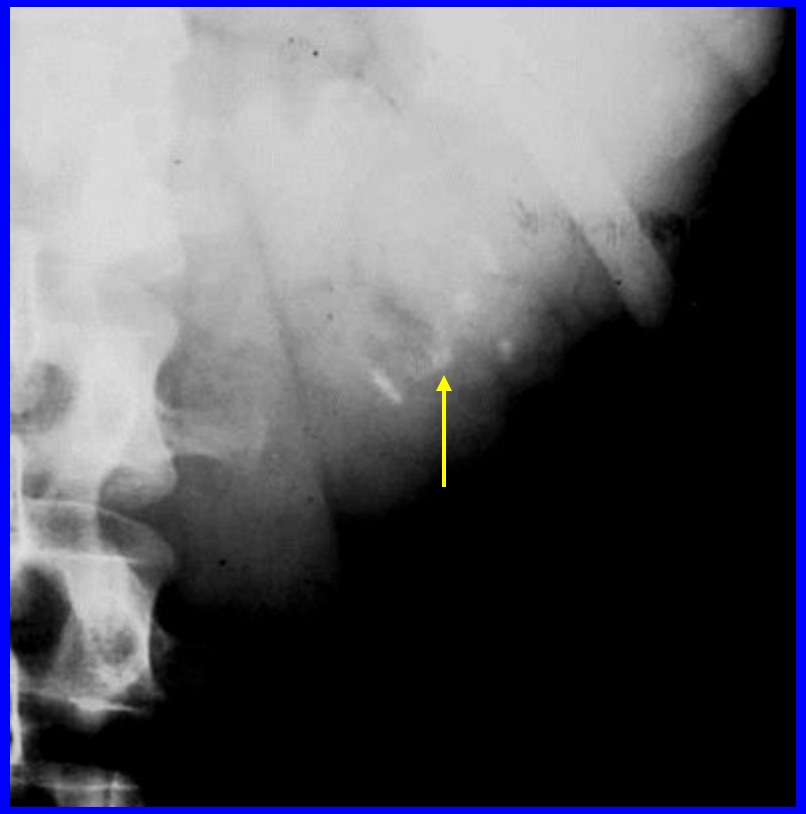

Petites opacités de tonalité calcique centrales et périphériques

Calcifications rénales gauches

# AUSP

Calcifications massives rénales droites et empierrement urétéral

Rein mastic (complication de la tuberculose urinaire)

# AUSP

Opacités de tonalité calcique se projetant en regard de l'ombre rénale droite

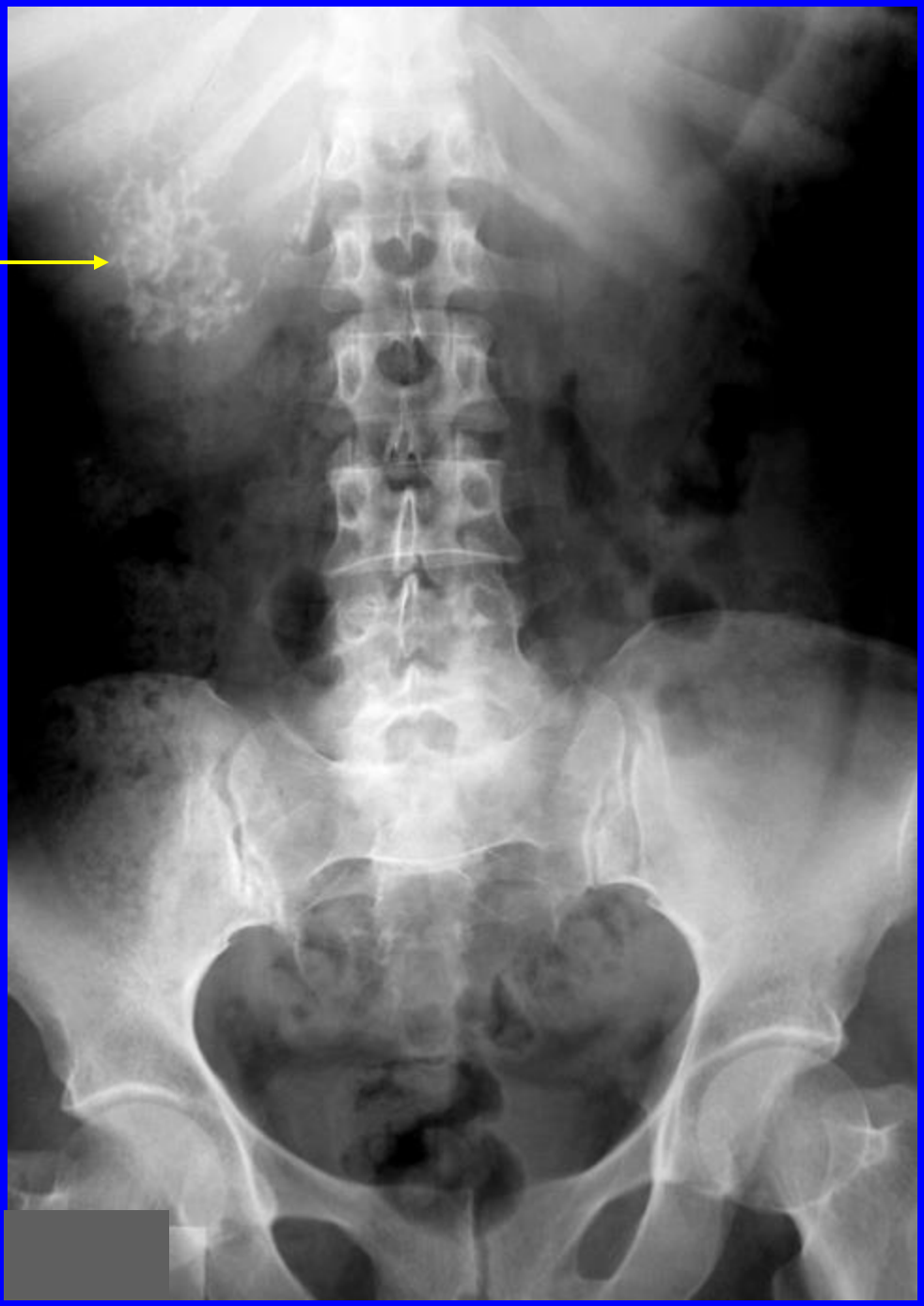

Kyste hydatique du foie calcifié

# ANOMALIES DE TAILLE DES REINS

# UIV

**L** = 5 vertèbres

Gros rein droit : hypertrophie rénale

NB: rein gauche non fonctionnel

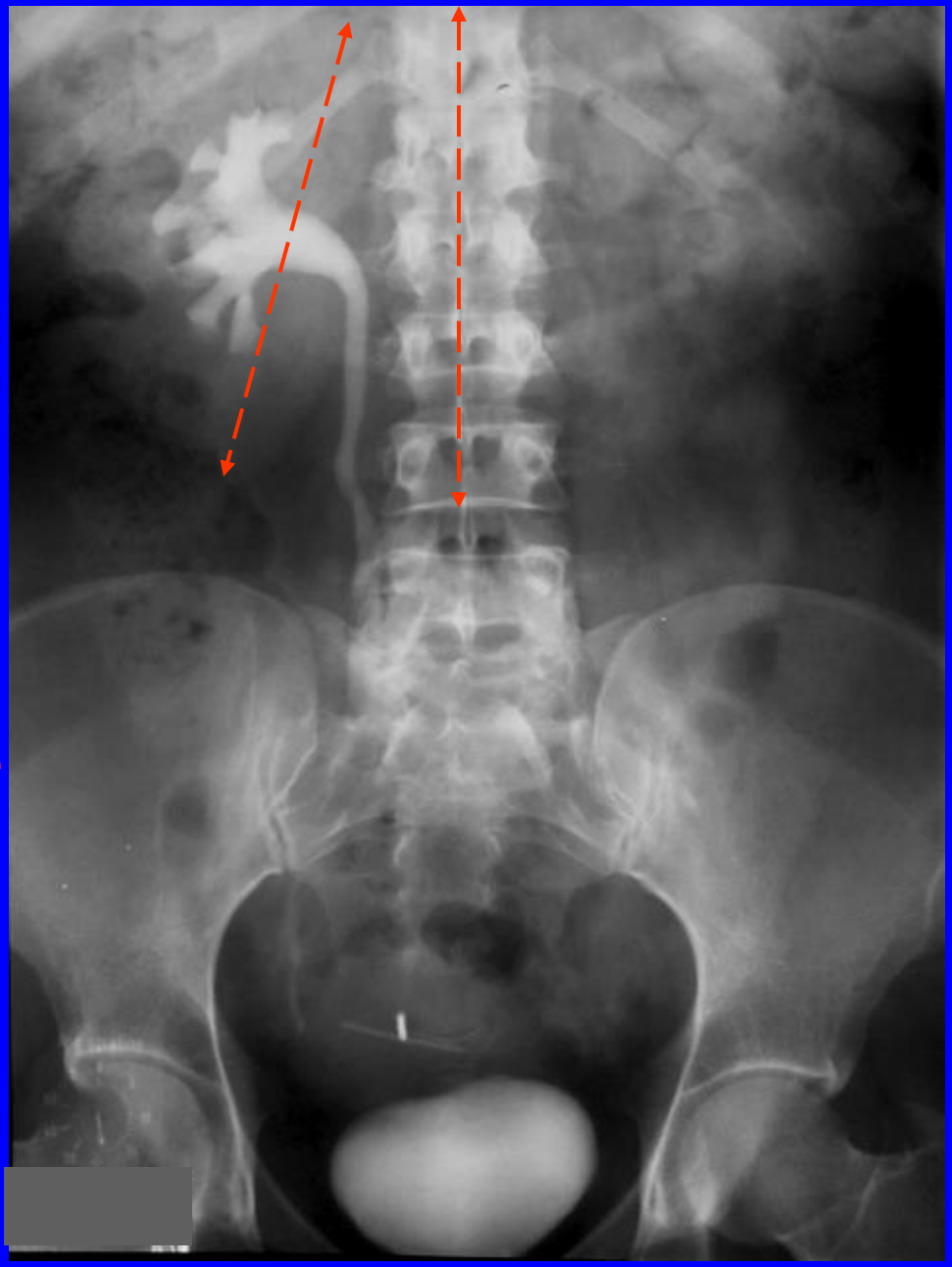

# AUSP, cliché centré

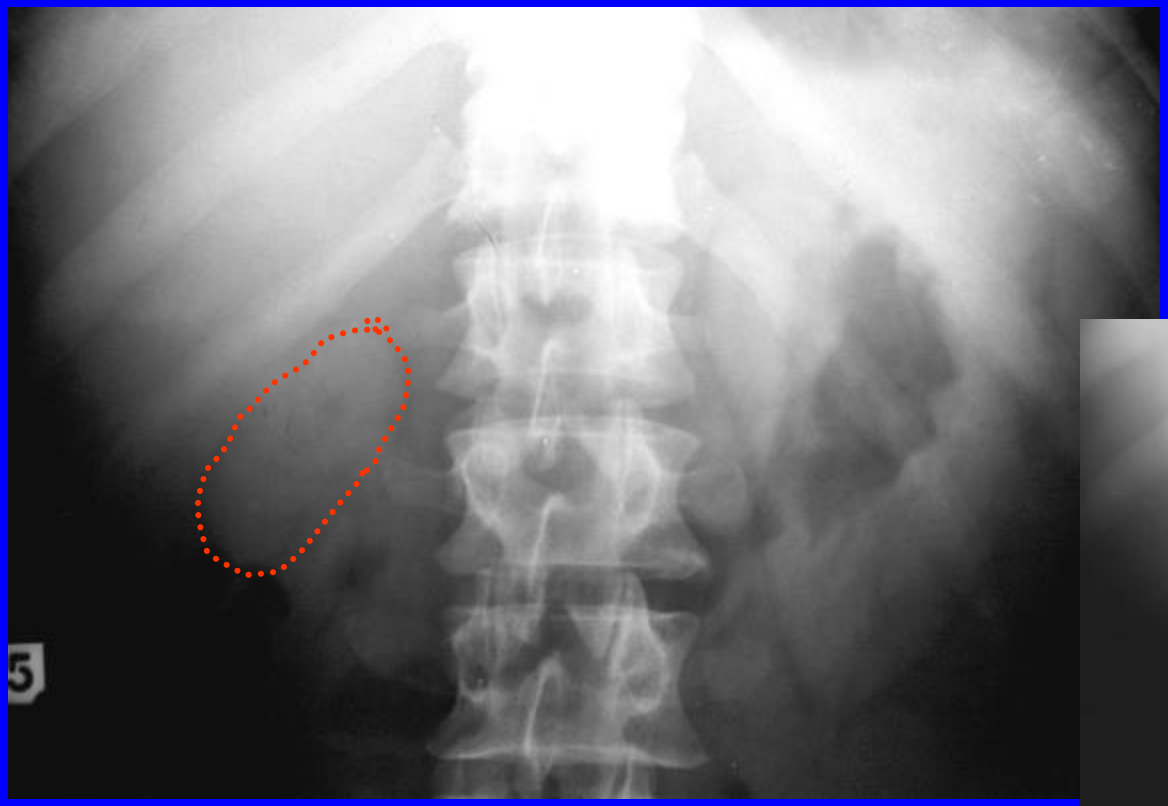

Petit rein droit : atrophie

Artériographie rénale droite

# ANOMALIES DE POSITION

# UIV

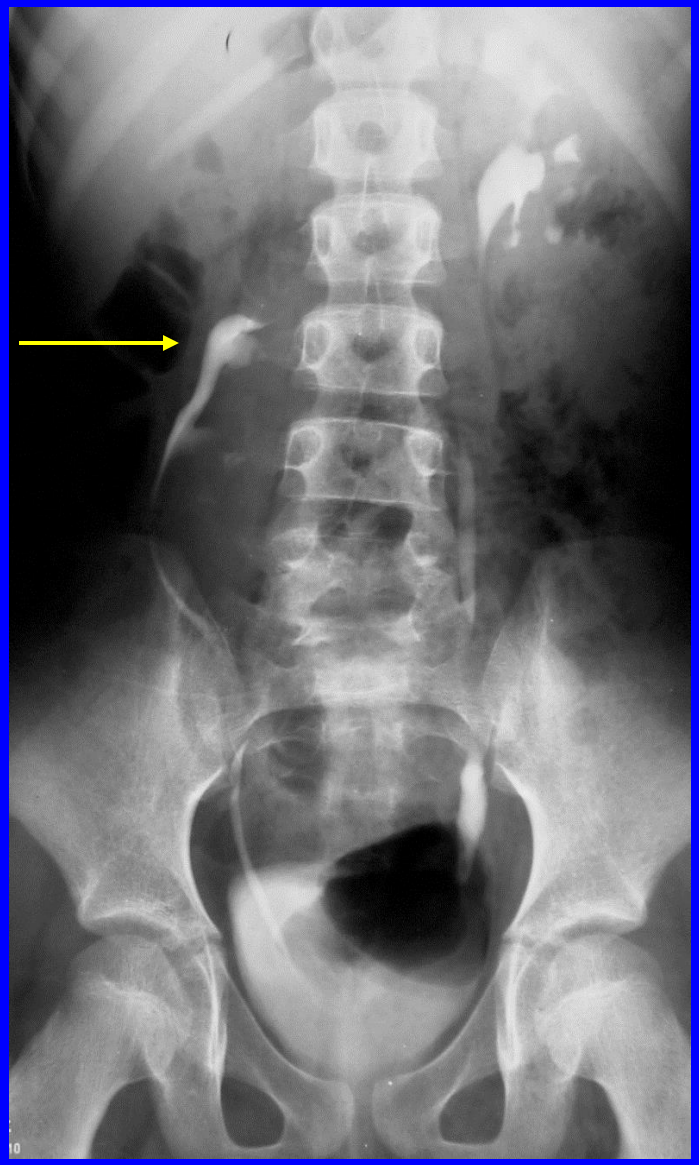

Face

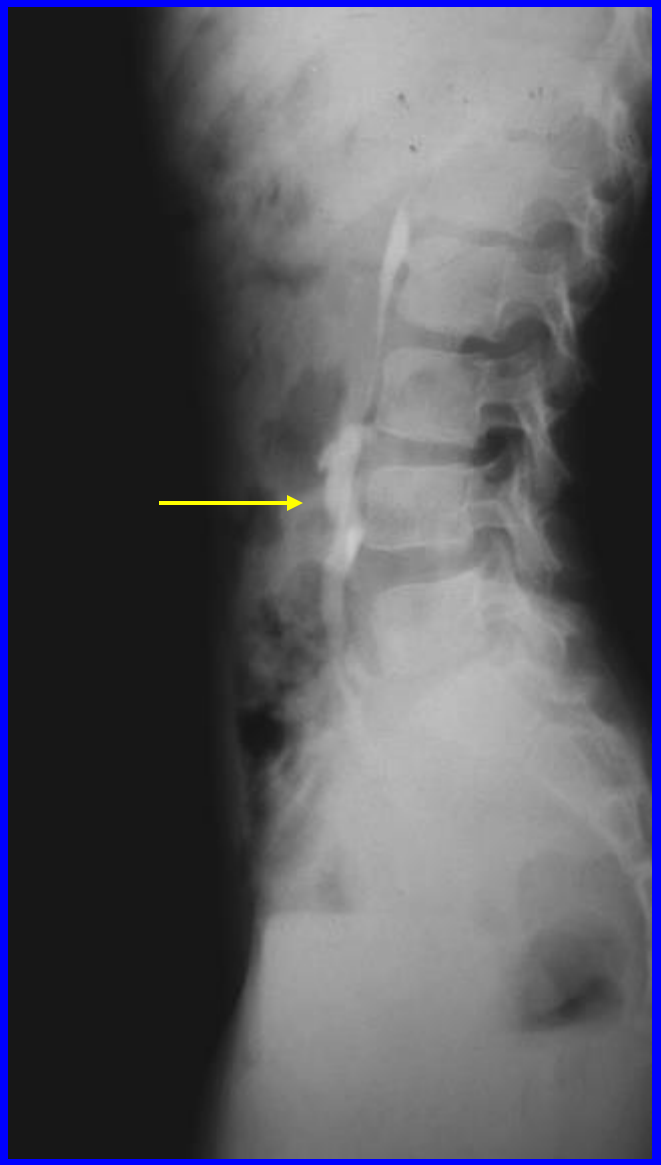

Profil

Mal rotation et ptose rénale droite

# UIV

Kyste hydatique du foie calcifié

Rein droit pelvien

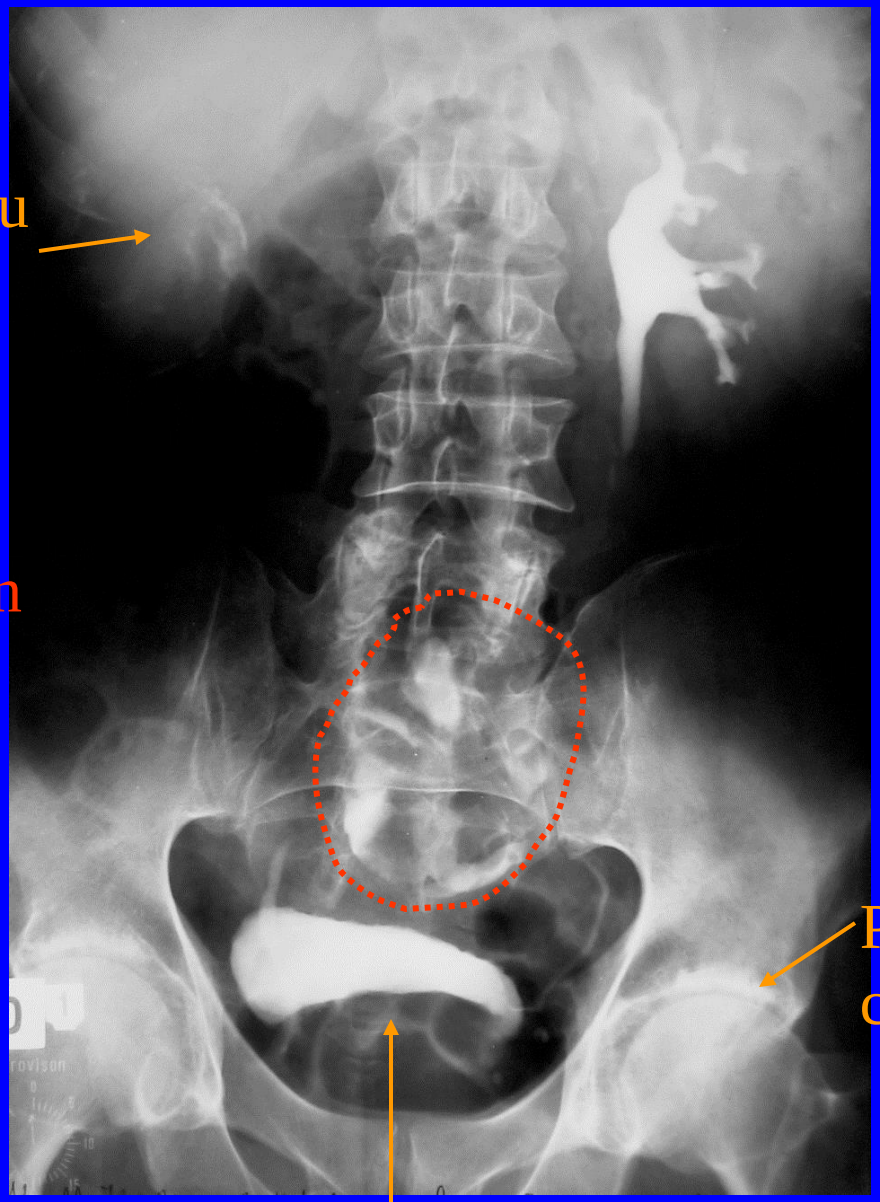

Pincement articulaire coxo-fémoral bilatéral

NB: Empreinte prostatique

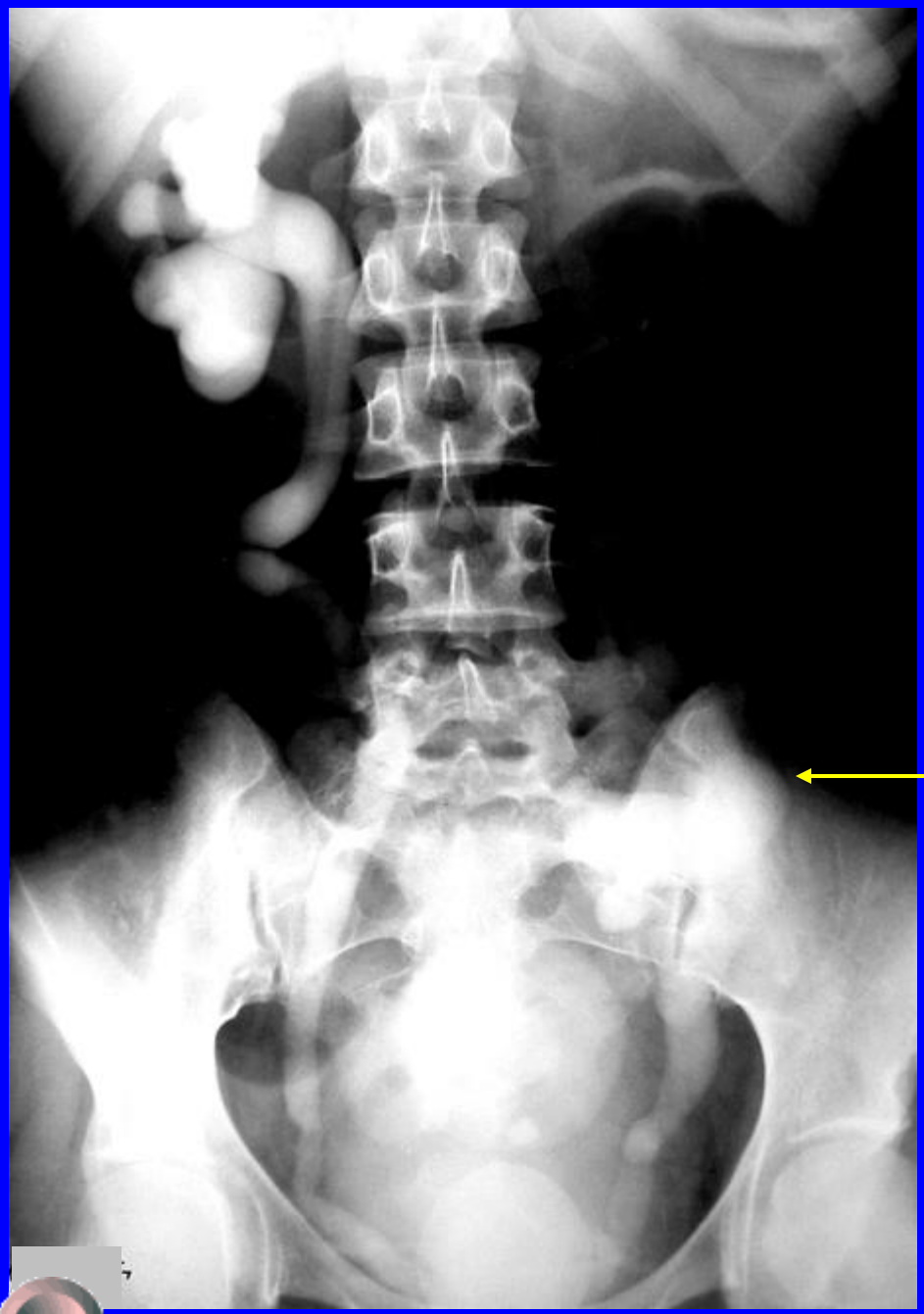

# UIV

Rein gauche pelvien
et mal-roté

NB: syndrome obstructif bilatéral

# AUSP

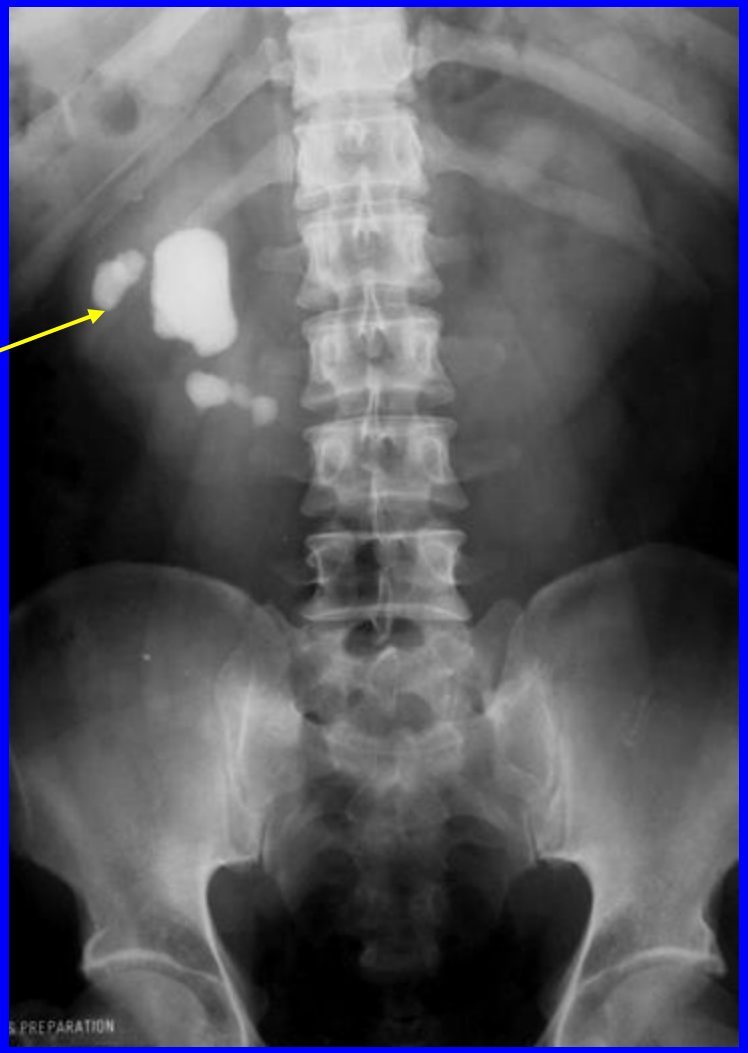


# UIV

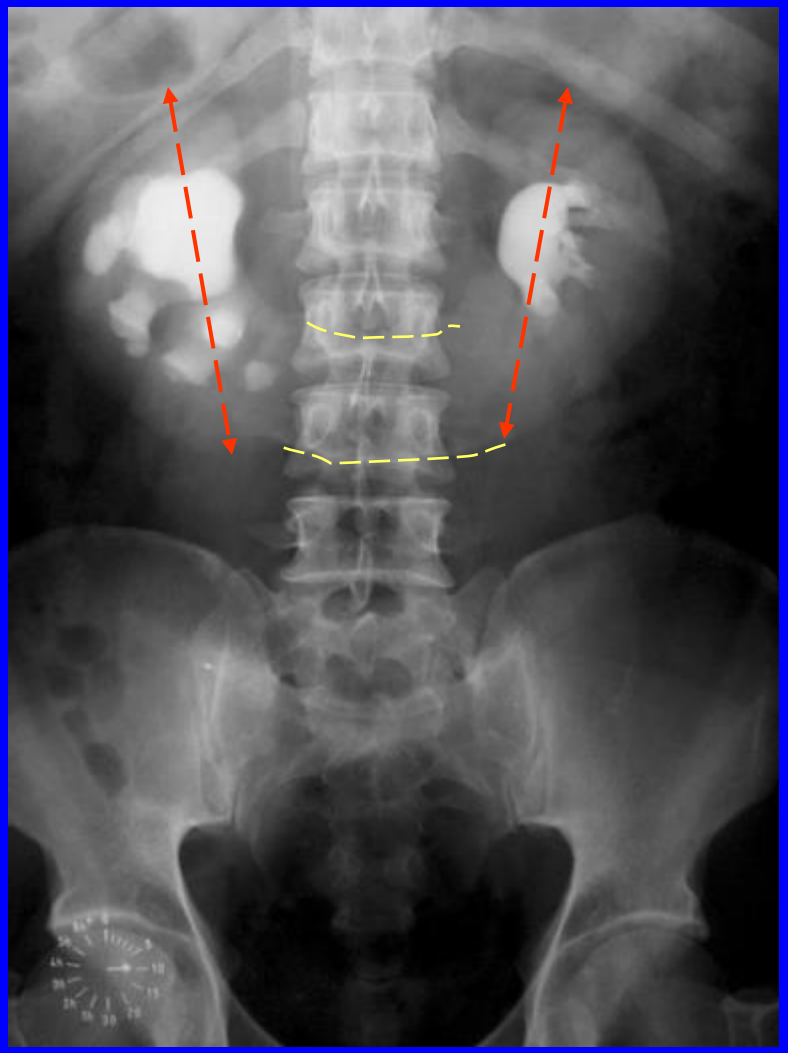

Fusion des pôles inférieurs des reins

Inversion des axes rénaux

Abaissement du rein gauche

Rein en fer à cheval

NB: lithiase rénale droite

# UIV

Mal rotation des deux reins

Uretère droit croise la ligne médiane

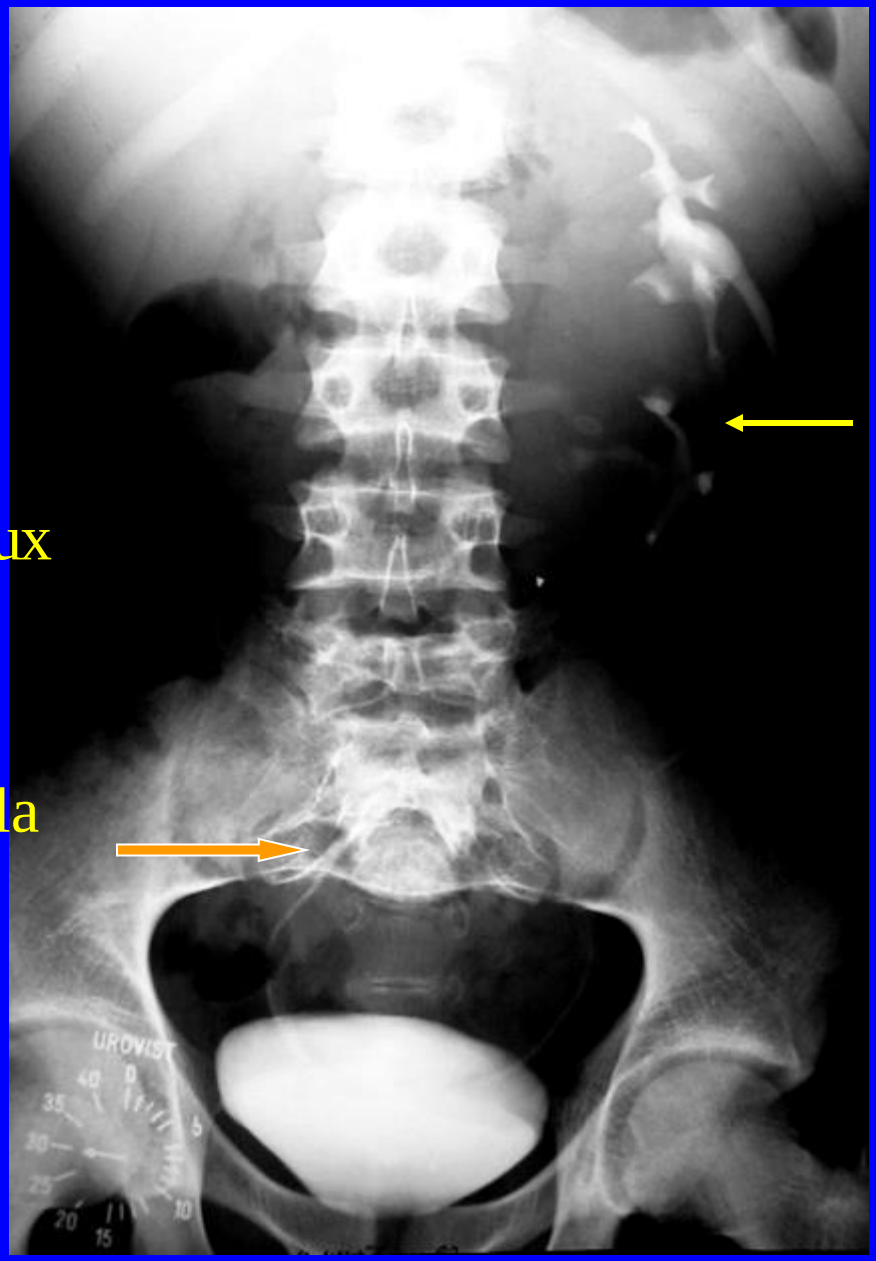


Rein droit de situation gauche

Ectopie rénale croisée

# Cliché centré sur la vessie

Vessie bas située, son plancher dépasse la symphyse pubienne

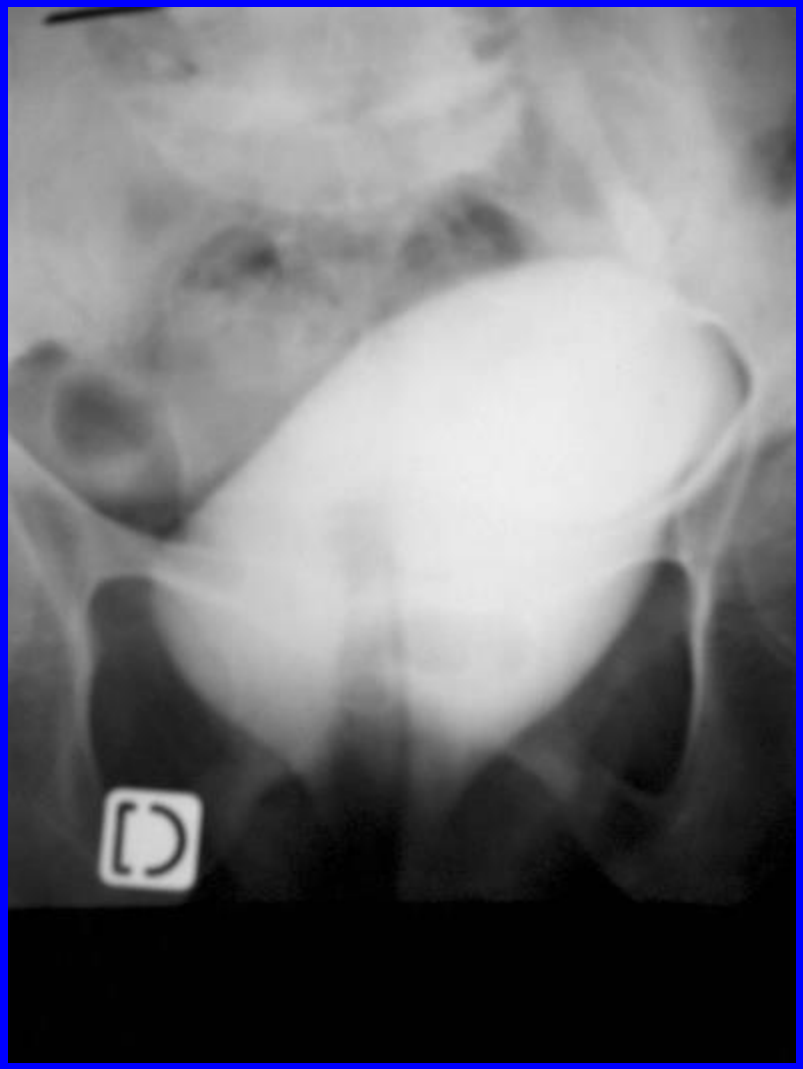

Cystocèle

# DEDOUBLEMENT PYELO-URETERAL

# UIV

Cavités pyélo-urétérales droites et gauches doubles

Fusion des uretères et **abouchement urétéral unique** des deux cotés

Bifidité pyélo-urétérale bilatérale

# UIV

Bifidité pyélo-urétérale droite

Absence de bassinet à gauche

# UIV

Rein gauche hypertrophié

Cavités pyélo-urétérales gauches doubles avec **abouchement vésical séparé**

Duplicité pyélo-urétérale gauche

# IMAGE DE DILATATION URINAIRE

# UIV, cliché à 20 min

Dilatation calicielle et surtout pyélique gauche avec un aspect « joufflu » du pyélon

Disparité de calibre entre le bassinet et l'uretère lombaire

Syndrome de la jonction pyélo-urétérale